

Fatores influentes na densidade mamográfica e seu impacto no Câncer de mama

Influencing factors in mammographic density and its impact on Breast cancer

DOI:10.34119/bjhrv6n1-093

Recebimento dos originais: 12/12/2022

Aceitação para publicação: 13/01/2023

Nayani Gomes de Lira Soares

Graduanda em Biomedicina

Instituição: Centro Universitário São Camilo

Endereço: Av. Nazaré, 1501, Ipiranga, São Paulo - SP, CEP: 04263-200

E-mail: nayani.go@gmail.com

Karolina Yumi Gushiken

Graduanda em Biomedicina

Instituição: Centro Universitário São Camilo

Endereço: Av. Nazaré, 1501, Ipiranga, São Paulo - SP, CEP: 04263-200

E-mail: karolinayumi85@gmail.com

Gustavo Rico Freitas

Mestre em Tecnologia das Radiações na Saúde pelo Instituto de Pesquisas Energéticas e Nucleares (IPEN)

Instituição: Serviço Estadual de Diagnóstico Por Imagem 2 SECONCI OSS

Endereço: Av. Almirante Delamare, 1534, Nova Heliópolis, CEP: 04230-000, São Paulo - SP

E-mail: gustavo@ricofreitas.com

Ariane Aparecida Machado Joaquim

Especialista Lato Sensu em Mamografia

Instituição: Serviço Estadual de Diagnóstico Por Imagem 2 SECONCI OSS

Endereço: Av. Almirante Delamare, 1534, Nova Heliópolis, CEP: 04230-000, São Paulo - SP

E-mail: ariane.machadorx@gmail.com

Guilherme Oberto Rodrigues

Doutor em Ciências com ênfase em Cardiologia

Instituição: Centro Universitário São Camilo

Endereço: Av. Nazaré, 1501, Ipiranga, São Paulo - SP, CEP: 04263-200

E-mail: guilherme.rodrigues@prof.saocamilo-sp.br

RESUMO

A mama é composta por tecido adiposo, tecido fibroso de sustentação e tecido glandular associados a vasos sanguíneos, linfáticos e nervos. Um fator de risco para o surgimento do câncer de mama é o aumento na densidade mamográfica no tecido mamário, a densidade mamográfica corresponde à quantidade de tecido fibroglandular nas mamas, apresentando-se como um tecido radiopaco, e possui quatro classificações, segundo o Breast Imaging Reporting

and Data System (BI-RADS). Mulheres com mamas densas apresentam um risco de quatro a seis vezes maior de desenvolver carcinogênese. O carcinoma de mama pode ser dividido conforme sua localização em *in situ* ou infiltrativo e a mamografia é o exame mais comum na detecção de câncer de mama. Esta revisão tem o objetivo de investigar os fatores que modulam a densidade mamográfica, e como esses fatores se relacionam com o aumento de mamas densas. A pesquisa bibliográfica foi realizada pelo PubMed - NCBI num período de nove anos em inglês, utilizando como palavras-chaves “densidade mamográfica”, “câncer de mama” e “mamografia”. Alguns fatores podem influenciar na densidade mamográfica como por exemplo herdabilidade, raça e etnia, dieta, terapias de reposição hormonal, ingestão de álcool, estilo de vida, fatores reprodutivos e hormonais - como menopausa, paridade, idade ao primeiro nascimento e idade da menarca - tamanho corporal, microcalcificações e faixa etária. O câncer de mama também é menos incidente em mulheres afro-americanas e indígenas, isso pode ser explicado pelos hábitos de vida dessa população, por exemplo: primeira gravidez mais cedo, multiparidade, amamentação prolongada e ausência de terapias hormonais. Fatores considerados de variável categórica e contínua, como ingestão de álcool, tabagismo e atividade física ainda não estão bem estabelecidas suas relações com o aumento ou diminuição da densidade mamográfica, o que requer mais estudos para chegar a resultados conclusivos. A mamografia ainda é a forma mais comum do rastreamento de câncer de mama, porém sua sensibilidade é menor quando se trata de mamas densas, por conta disso estão sendo utilizados e desenvolvidos novos métodos de diagnóstico por imagem como: ressonância magnética, ultrassonografia, tomossíntese digital da mama e a ultrassonografia automatizada das mamas (ABUS). Essa revisão literária traz estudos detalhados que visam compreender os fatores que levam ao aumento da densidade mamográfica, permitindo o melhor diagnóstico e mapeamento de grupos de risco, o que possibilita amenizar as consequências dessas modificações, a fim de fornecer medidas preventivas contra o câncer de mama.

Palavras-chave: densidade mamográfica, Câncer de mama, mamografia.

ABSTRACT

The breast is made up of fatty tissue, supporting fibrous tissue, and glandular tissue associated with blood vessels, lymphatics, and nerves. A risk factor for the appearance of breast cancer is the increase in mammographic density in the breast tissue, mammographic density corresponds to the amount of fibroglandular tissue in the breasts, presenting itself as a radiopaque tissue, and has four classifications, according to Breast Imaging Reporting and Data System (BI-RADS). Women with dense breasts are four to six times more likely to develop carcinogenesis. Breast carcinoma can be divided according to its location into *in situ* or infiltrative, with mammography being the most common test to detect breast cancer. This review aims to investigate the factors that modulate mammographic density and how these factors relate to the increase in dense breasts. The literature search was performed by PubMed - NCBI over a period of nine years in English, using as keywords “mammographic density”, “breast cancer” and “mammography”. Some factors can influence mammographic density such as heritability, race and ethnicity, diet, hormone replacement therapies, alcohol intake, lifestyle, reproductive and hormonal factors - such as menopause, parity, age at first birth and age at menarche - body size, microcalcifications and age group. Breast cancer is also less common in African-American and indigenous women, which can be explained by the lifestyle habits of this population, for example: earlier first pregnancy, multiparity, prolonged breastfeeding and absence of hormone therapies. Factors considered as categorical and continuous variables, such as alcohol intake, smoking and physical activity, their relationship with the increase or decrease in mammographic density is still not well established, which requires further studies to reach conclusive results. Mammography is still the most common form of breast cancer screening,

but its sensitivity is lower when it comes to dense breasts, because of this, new imaging diagnostic methods are being used and developed, such as: magnetic resonance imaging, ultrasound, digital tomosynthesis. of the breast and automated breast ultrasound (ABUS). This literary review brings detailed studies that aim to understand the factors that lead to an increase in mammographic density, allowing a better diagnosis and mapping of risk groups, which makes it possible to mitigate the consequences of these changes, in order to provide preventive measures against breast cancer.

Keywords: mammographic density, Breast câncer, mammography.

1 INTRODUÇÃO

O câncer de mama é responsável por cerca de 500 mil mortes anuais em todo o mundo, sendo a principal causa de morte relacionada ao câncer (NAZARI e MUKHERJEE, 2018). Um dos fatores mais importantes que contribuem para o aparecimento do câncer de mama é o aumento na densidade do tecido mamário fibroglandular, aproximadamente 50% das mulheres acima dos 50 anos possuem densidade mamária elevada (NAZARI e MUKHERJEE, 2018).

A densidade mamográfica corresponde a quantidade de tecido fibroglandular, que envolve fibroblastos, células epiteliais e tecido conjuntivo denso em uma mama. Radiologicamente, o tecido mamário é radiopaco, ou seja, são tecidos densos que impedem a passagem dos raios X por isso que aparecem branco em uma mamografia (NAZARI e MUKHERJEE, 2018). Além disso, o tecido mamário é composto por tecido adiposo que corresponde a região radiotransparente das mamas (NAZARI e MUKHERJEE, 2018).

O sistema de relatórios e dados de imagem da mama classifica a densidade mamográfica em quatro categorias: nível um refere-se a um tecido mamário com presença de muito tecido adiposo, com densidade mamográfica entre 5-24%; o nível dois define um tecido mamário gorduroso mas com densidade entre 25-49%; o nível três é descrito como um tecido heterogêneo com densidade de tecido de 50-75% e por fim; o nível quatro apresenta uma densidade mamográfica acima de 75% com pouco ou nenhum tecido adiposo. Mulheres que se enquadram no nível três ou quatro, são classificadas com densidade mamográfica elevada (NAZARI e MUKHERJEE, 2018).

Mulheres com densidade mamográfica acima de 75% possuem um risco de quatro a seis vezes maior quando comparadas a mulheres com densidade mamográfica nível um, tal relação se dá porque a alta densidade percentual reflete a exposição do estroma mamário e do epitélio a fatores hormonais e de crescimento, que pode favorecer o seu crescimento e provocar carcinogênese (MORAN *et al*, 2019).

Segundo o Breast Imaging Reporting and Data System (BI-RADS) , são incluídas algumas categorias de densidade mamária nos relatórios: quase inteiramente gordurosos; áreas dispersas de densidade fibroglandular; heterogeneamente densas, que pode prejudicar a detecção de pequenas massas; e extremamente densa, que diminui a sensibilidade da mamografia. Uma maior ênfase é colocada no efeito de mascaramento, que são mamas que em determinada área são densas, e pequenas áreas não calcificadas podem ser escondidas e devem ser classificadas como heterogeneamente densas (VOURTSIS *et al*, 2018).

Outro fator a ser considerado quando tratamos de densidade mamográfica é a genética. A predisposição genética tem forte associação com possível desenvolvimento de câncer de mama, área densa e microcalcificações. Microcalcificações são depósitos de cálcio que podem ser encontrados no tecido fibroglandular, vasos mamários e ductos, eles servem como indicadores de câncer de mama e podem ser identificados em 30 - 50% dos casos acompanhados. Identificar microcalcificações em estágio inicial favorece melhor acompanhamento clínico individualizado e se há necessidade de fazer exames adicionais, além disso, o histórico familiar de câncer de mama em parentes de primeiro grau pode aumentar 2 vezes a chance de desenvolvimento. Sua herdabilidade varia de 27% a 31% (HOLOWKO *et al*, 2020).

A densidade mamográfica é um importante fator de risco para câncer de mama, mulheres com mamas extremamente densas tem risco de quatro a seis vezes maior de desenvolver câncer que mulheres com mamas gordurosas. Desta forma a densidade mamográfica está associada a alguns modelos de risco, pois estima-se que ela seja responsável por 39% do câncer de mama pré-menopausa e 26% pós-menopausa. Além disso, a densidade mamária diminui a sensibilidade da mamografia - de 85,7% -88,8% em mulheres com seios quase totalmente gordurosos para 62,2% -68,1% em mulheres com seios extremamente densos - por conta do mascaramento de cânceres não calcificados, atrasando o diagnóstico. Sua sensibilidade pode ser ainda menor quando comparada a ultrassonografia e a ressonância magnética (VOURTSIS *et al*, 2018).

Nas últimas três décadas, alguns fatores importantes da densidade mamográfica são relevantes, dentre eles: estilo de vida, influências genéticas, fatores reprodutivos, ingestão de álcool, tabagismo, medidas de crescimento e tamanho corporal. À medida que novas relações entre densidade mamográfica e câncer de mama surgem, é necessário mais estudos com relação a diferenças étnicas nos resultados de câncer de mama, uma vez que o estilo de vida, fatores sociais e ambientais devem ser considerados (OPPONG *et al*, 2017).

O objetivo desta revisão é destacar quais são os principais fatores que modulam a densidade mamográfica, e como esses fatores impactam na densidade das mamas de mulheres na pré e pós-menopausa.

2 METODOLOGIA

Para a realização desta revisão bibliográfica foi utilizada base de dados do Centro Nacional de Informações sobre Biotecnologia (NCBI) que engloba plataformas como o PubMed, PMC e OMIM. Foram utilizadas as seguintes palavras-chaves: densidade mamográfica, câncer de mama, mamografia, utilizando-se os operadores booleanos OR e AND.

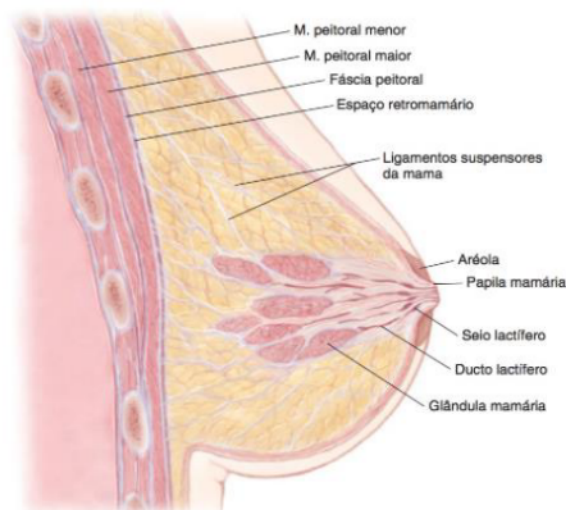
Determinou-se um período de busca entre os anos de 2013 e 2022, utilizando artigos científicos em inglês.

3 DESENVOLVIMENTO

3.1 ANATOMIA DAS MAMAS

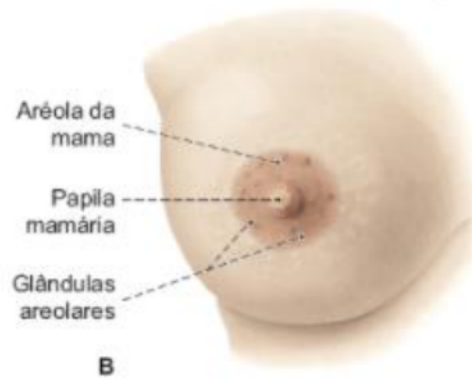
As mamas são compostas por tecido adiposo, tecido fibroso de sustentação e tecido glandular associados a vasos sanguíneos, linfáticos e nervos (MOORE, 2014). A base da mama é a região mais larga que está em contato com a fáscia muscular sobre o músculo peitoral maior, músculo serrátil anterior e aponeurose do músculo oblíquo externo do abdome (HANKIN; MORSE; BENNETT-CLARKE, 2014). Na região externa, a mama apresenta a papila mamária onde se abrem os ductos lactíferos e a aréola mamária que contém glândulas sudoríparas e sebáceas (LAROSA, 2016). Ademais, as mamas são divididas por um sulco intermamário (HANKIN; MORSE; BENNETT-CLARKE, 2014).

Figura 1: Corte sagital mostrando a anatomia da mama não lactante.



Fonte: HANKIN; MORSE; BENNETT-CLARKE, 2014

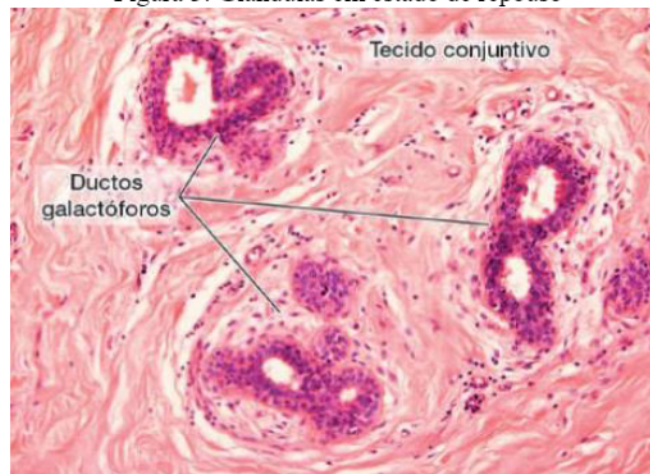
Figura 2: Vista anterior da mama feminina



Fonte: LAROSA, 2016.

Cada glândula mamária consiste em 15 a 20 lóbulos de glândulas tubuloalveolares compostas, sendo cada lóbulo separado por tecido conjuntivo denso e tecido adiposo, cuja função é a secreção de leite. As glândulas mamárias são compostas por porções dilatadas os seios galactóforos, e várias ramificações desses seios, os ductos galactóforos. Durante a lactação, há crescimento de inúmeros alvéolos nas extremidades dos ductos galactóforos que cresceram e se ramificaram (JUNQUEIRA; CARNEIRO, 2017).

Figura 3: Glândulas em estado de repouso



Fonte: JUNQUEIRA; CARNEIRO, 2017.

3.2 FISIOPATOLOGIA DO CÂNCER DE MAMA

Os carcinomas de mama podem ser classificados como *in situ* ou infiltrativo, de acordo com a sua localização. Os cânceres de mama não invasivos são subdivididos em: carcinoma ductal *in situ* (CDIS) e carcinoma lobular *in situ* (CLIS). O CDIS possui variações histológicas e apresenta calcificações frequentes e por esse motivo, a proporção de diagnóstico com o uso de mamografia nesses casos aumenta de 5% para 40%. Por sua vez, o CLIS possui aparência

uniforme e raramente está associado a calcificações, quando um indivíduo desenvolve carcinoma com diagnóstico prévio de CLIS pode ocorrer na mama acometida ou não e geralmente é o carcinoma lobular invasivo, mas pode ser o carcinoma ductal invasivo (KUMAR; ABBAS; ASTER, 2013).

Os carcinomas invasivos tendem a se fixar nos músculos peitorais ou fáscia profunda da parede do tórax e da pele, provocando depressões na pele ou no mamilo. O carcinoma lobular invasivo está associado ao CLIS adjacente e as suas células invadem individualmente o estroma, pois há a presença de mutações que anulam a função da E-caderina. No carcinoma inflamatório há o bloqueio de espaços linfáticos dérmicos resultando na formação de edema, além disso há a formação de metástases para locais distantes e a sobrevida total de cinco anos é inferior a 50%. O carcinoma medular é raro e está associado a mulheres com mutação no gene BRCA I e àquelas que não apresentam receptores de estrogênio e progesterona e não superexpressam HER2/NEU. No carcinoma colóide, as células tumorais produzem grande quantidade de mucina extracelular que diseca para dentro do estroma. Já os carcinomas tubulares se apresentam como massas palpáveis e são detectados como densidades mamográficas irregulares. E por fim, são classificados como carcinoma ductal invasivos todos os carcinomas que não podem ser subclassificados em nenhum dos tipos supracitados (KUMAR; ABBAS; ASTER, 2013).

3.3 MAMOGRAFIA

O estudo da mamografia se iniciou em 1913 a partir de um estudo radiográfico realizado pelo cirurgião alemão Albert Salomon, que relacionou os achados macroscópicos encontrados nas imagens com os sinais microscópicos de doenças mamárias. Atualmente - com a somatória dos estudos realizados, juntamente com o avanço da tecnologia, melhoria dos equipamentos e das técnicas - é possível o rastreamento do câncer de mama e sua detecção cada vez mais precoce (INSTITUTO NACIONAL DO CÂNCER JOSÉ ALENCAR GOMES DA SILVA, 2019).

Antes da mamografia, é realizada a anamnese, que é um questionário para reconhecer fatores que possam influenciar na interpretação do exame. Na anamnese consta, dentre outras perguntas: idade, condição menstrual, possibilidade de gravidez, uso de hormônios, e informações sobre cirurgias e radioterapia. A qualidade da imagem é essencial para interpretação, por conta disso, a habilidade do técnico no posicionamento e a compressão da mama são importantes (INSTITUTO NACIONAL DO CÂNCER JOSÉ ALENCAR GOMES DA SILVA, 2019).

A compressão serve para incluir a maior parte do tecido na mamografia, de forma mais uniforme possível, sem dobras da pele ou projeções de outras partes do corpo sobre a imagem. Além disso, a imagem não deve perder sua definição, por conta da movimentação da paciente. Além da compressão, também deve ser realizado o controle da exposição, realizado pelo posicionamento da fotocélula, que fica abaixo do bucky, ela deve ser ajustada de forma que a mama a cubra por completo, porém, nos mamógrafos digitais diretos (DR) o controle da exposição é automatizado. Depois, deve ser feita a escolha do receptor de imagem correto, caso contrário, regiões da mama podem ficar excluídas da imagem ou pode haver sobreposição de estruturas, o que dificulta a interpretação do resultado. Após o ajuste correto do equipamento, são feitas as incidências (INSTITUTO NACIONAL DO CÂNCER JOSÉ ALENCAR GOMES DA SILVA, 2019).

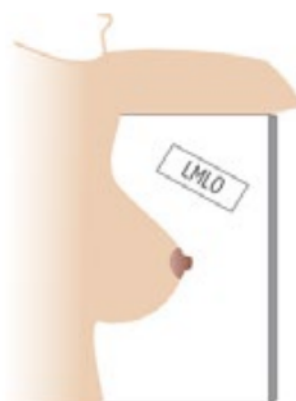Para melhor análise do tecido, são feitas incidências básicas, podendo ser feitas também, incidências adicionais e manobras. Dentre as incidências básicas estão: craniocaudal (CC) e mediolateral-oblíqua (MLO). A incidência CC inclui toda a porção lateral e medial da glândula mamária, exceto a região axilar. A radiografia é realizada com os feixes de raios X indo da cabeça em direção aos pés (INSTITUTO NACIONAL DO CÂNCER JOSÉ ALENCAR GOMES DA SILVA, 2019).

Figura 4:



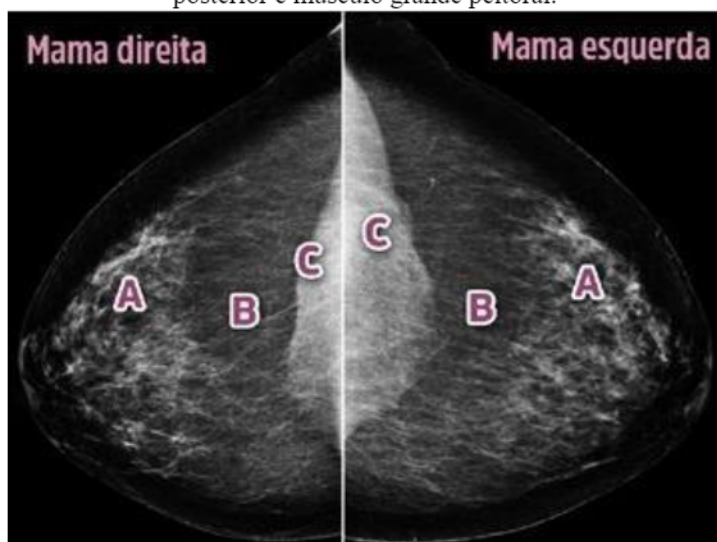Fonte: Acervo Mama Imagem, cortesia da Dra. Selma Bauab.

Figura 5:



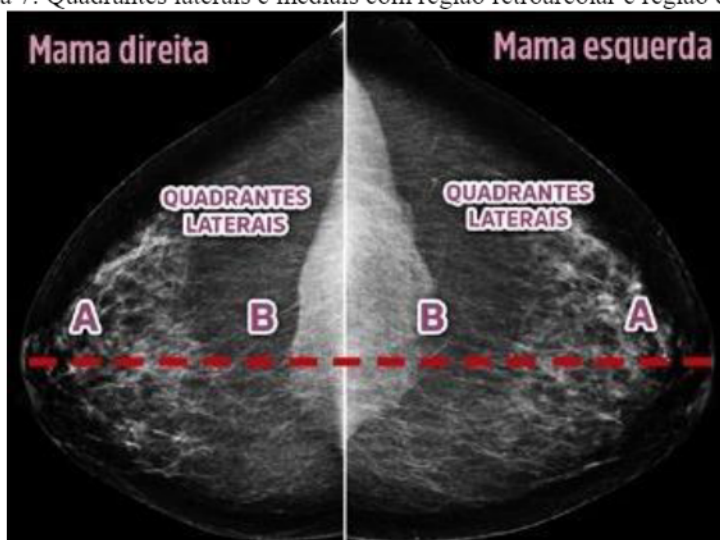
Fonte: Acervo Mama Imagem, cortesia da Dra. Selma Bauab.

Figura 6: Incidência crânio-caudal posicionada de maneira correta com presença de glândula, camada adiposa posterior e músculo grande peitoral.



Fonte: Acervo Mama Imagem, cortesia da Dra. Selma Bauab.

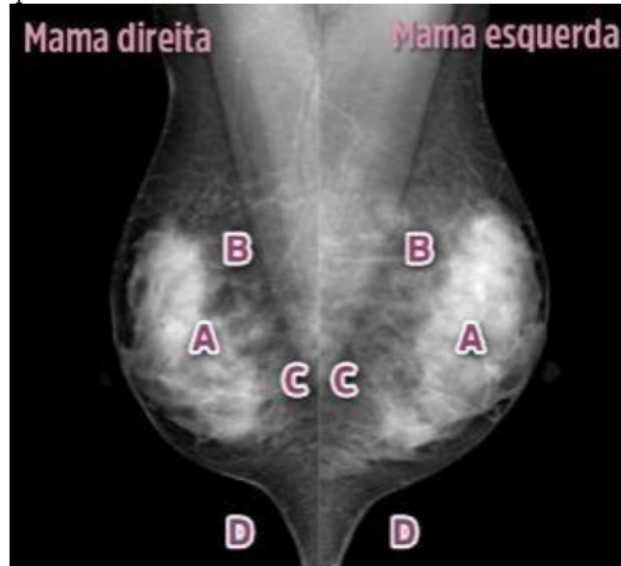Figura 7: Quadrantes laterais e mediais com região retroareolar e região central.



Fonte: Acervo Mama Imagem, cortesia da Dra. Selma Bauab.

A incidência MLO inclui o tecido junto a parede do tórax e a cauda axilar (INSTITUTO NACIONAL DO CÂNCER JOSÉ ALENCAR GOMES DA SILVA, 2019).

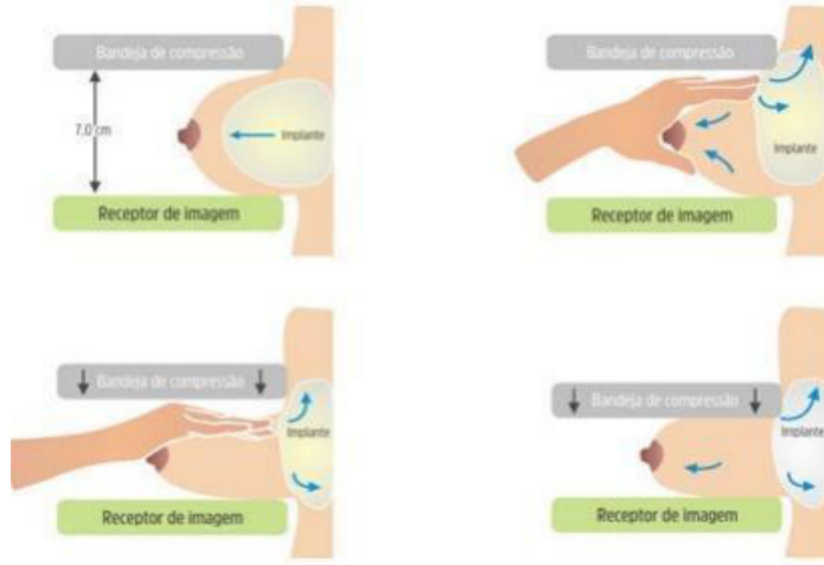
Figura 7: Incidência médio-lateral oblíqua com presença de glândula, camada adiposa posterior, músculo grande peitoral abaixo da linha do mamilo e sulco inframamário.



Fonte: Acervo Mama Imagem, cortesia da Dra. Selma Bauab.

As incidências adicionais são: CC exagerada lateralmente, CC exagerada medialmente, caudocranial, médio-lateral, lateromedial e axilar. Todas têm como base visualizar alguma região específica da mama que não foi possível avaliar com as incidências básicas. As manobras são posicionamentos especiais para problemas específicos e podem ser feitas em qualquer incidência, dentre elas estão: compressão seletiva, ampliação geométrica ou verdadeira, associação entre compressão seletiva e ampliação geométrica, angular, rotacional, tangencial e Eklund (INSTITUTO NACIONAL DO CÂNCER JOSÉ ALENCAR GOMES DA SILVA, 2019).

Figura 8: Manobra de Eklund na incidência crânio-caudal.



Fonte: Acervo SQRI e Eklund et al., 1988

Existem dois tipos de mamografia: a convencional e a digital. Na mamografia convencional são utilizados filmes, e a qualidade da imagem depende da densidade ótica, que é ajustável. Já na mamografia digital, o brilho e contraste da imagem podem ser ajustados a partir de um monitor de vídeo (INSTITUTO NACIONAL DO CÂNCER JOSÉ ALENCAR GOMES DA SILVA, 2019).

4 RESULTADOS E DISCUSSÃO

A mamografia é a forma mais utilizada para detectar câncer de mama (CM), porém é limitante, pois a densidade mamográfica (DM) diminui a sensibilidade desse exame para detecção de mamografia de rastreamento, além da própria densidade mamográfica ser um fator independente para o câncer de mama, além de mulheres com seios mais densos terem maior risco de desenvolvimento dessa doença em relação a mulheres com seios menos densos. A falta de contraste entre o câncer e o tecido mamário, que na imagem, aparece branco, torna o diagnóstico mais suscetível a erros, com falsos positivos ou falsos negativos, nesses casos, para melhor rastreamento, a ressonância magnética, a ultrassonografia e tomossíntese digital da mama podem complementar a mamografia. (NAZARI e MUKHERJEE, 2018).

Alguns fatores podem influenciar a densidade mamográfica: herdabilidade, raça e etnia, dieta, terapias de reposição hormonal, entre outros. Tratamento com tamoxifeno e terapias de reposição hormonal, como por exemplo, a combinação de estrogênio e progesterona são conhecidos por aumentar a DM (NAZARI e MUKHERJEE, 2018). Outro ponto a ser considerado é a idade da mulher, no câncer de mama, paciente jovens são consideradas

mulheres com menos de quarenta anos, e embora seja uma ocorrência rara, também é clinicamente válida, já que nessa idade, o tratamento é diferente, por conta das características biológicas. Nesses casos, a doença é mais agressiva, prognóstico menos favorável e expectativa de vida menor, comparado a pessoas mais velhas. Além disso, preservação da fertilidade, possibilidade de continuar a gravidez e amamentação são condições que devem ser observadas nessas pacientes, e também, é um problema social, uma vez que a doença se apresenta em uma fase de maior atividade familiar e profissional (RADECKA *et al*, 2016).

O CM é menos prevalente em populações afro-americanas em relação a mulheres brancas, porém a doença é mais precoce e os tumores são mais agressivos. As mulheres indígenas também têm menor chance de desenvolver a doença quando comparadas a mulheres sem descendência indígena. No Brasil, a incidência do CM nessa população é muito baixa e em algumas populações indígenas não foi encontrado nenhum caso da doença, como no grupo Xavantes do estado do Mato Grosso. Isso pode ser explicado pelos hábitos de vida, como: primeira gravidez mais cedo, multiparidade, amamentação prolongada e ausência de terapias hormonais. Outras hipóteses para menor incidência nessa população incluem menor expectativa de vida e subnotificação. Porém outros hábitos podem ser considerados fatores de risco, como: sedentarismo, sobrepeso e obesidade. Um estudo realizado no município de Oiapoque, no Amapá, constatou que não tinha nenhum caso de CM na população indígena local e poucos casos de densidade mamográfica, que foram associados a idade, menopausa e ao nível do hormônio folículo estimulante (FSH) e de estrogênio (SECCO *et al*, 2017).

Um estudo coorte com 24.840 mulheres com idade média de 62 anos e IMC médio de 28 evidenciou por meio de mamografia digital com máquina Hologic e GE que os fatores reprodutivos como menopausa, paridade, idade ao primeiro nascimento e idade da menarca obtiveram associação estatística relevante com a densidade mamária. Mulheres pós-menopausa apresentaram uma densidade percentual (DP) 3,5% menor em relação as mulheres pré-menopausa, ademais houve também uma redução de 4,2 cm² na área densa (DA.) Mulheres que engravidaram aos 40 anos ou mais, mostraram uma DP 2,4% e DA 3,3 cm² maior em relação àquelas que deram a luz antes dos 20. Além disso, mulheres que menstruaram pela primeira vez acima dos 16 anos foram estimadas com área densa 2,4 cm² maior e densidade percentual 2,9% maior quando comparadas às mulheres com idade de menarca abaixo dos 10 anos de idade (ALEXEEFF *et al*, 2019).

Moran *et al*. (2019) analisou os preditores de densidade mamográfica entre 156 mulheres com histórico familiar de câncer de mama. Entre os fatores de risco hormonais e reprodutivos, mulheres pré-menopáusicas com parto apresentaram menor densidade

mamográfica em associação ao aumento do número de nascidos vivos. Entre as mulheres pós-menopausa com paridade que tiveram dois ou mais nascidos vivos apresentaram áreas não densas médias ajustadas mais altas de 143,0 cm² e 146,4 cm², respectivamente, em comparação com 95,1 cm² entre as mulheres que tiveram um filho vivo. Em relação aos fatores de risco antropométrico, ambos os grupos de mulheres pré e pós-menopausa com peso corporal elevado tiveram uma densidade percentual média ajustada significativamente mais baixa (17,6% e 8,7%, respectivamente) e uma área não densa média ajustada maior (165,2 cm² e 184,8 cm², respectivamente) em comparação com mulheres com baixo peso corporal (MORAN *et al.*, 2019).

Mulheres na pré-menopausa que relataram fumar pelo menos três maços de cigarro por semana tiveram uma área densa média ajustada inferior de 25,5 cm² em comparação com 48,1 cm² entre as mulheres que fumaram menos maços por semana. Mulheres que relataram fumar por pelo menos 14 anos tiveram uma densidade percentual média ajustada significativamente menor (15,8%) e uma área densa média ajustada (25,3 cm²) em comparação para mulheres que fumaram por um período mais curto. O aumento da duração do tabagismo e o número de maços de cigarros fumados por semana foi associado com densidade percentual significativamente menor. Entre as mulheres na pós-menopausa que relataram fumar, as ex-fumantes tiveram uma densidade percentual média ajustada significativamente maior, uma área densa média ajustada maior e uma área não densa média ajustada inferior em comparação com nunca fumantes (MORAN *et al.*, 2019).

Shang *et al.* (2021) avaliaram a distribuição da densidade mamária e os fatores de influência importantes em 9.412 mulheres chinesas que foram identificadas a partir do Projeto de Técnicas de Triagem e Intervenção para Câncer de Mama e Colo Uterino. A idade, o nível de escolaridade, o histórico de doenças benignas da mama, o estado da menopausa e o IMC foram reconhecidos como fatores relevantes independentes da densidade mamária. Um nomograma foi posteriormente estabelecido com base nesses fatores para prever a probabilidade de mama densa. Por exemplo, para uma mulher de 45 a 49 anos, com ensino superior, sem histórico de doenças benignas da mama, nem de amamentação, que está na pré-menopausa e com IMC de 18,5 a 24,9, a pontuação de cada fator foi 87,19, 0, 13, 48 e 39, respectivamente, totalizando um escore final de 206, o que pode ser interpretado como uma alta probabilidade (cerca de 0,90) de mamas densas (SHANG *et al.*, 2021)

Um total de 28.388 mulheres com idades entre 45 e 65 anos, que foram rastreadas por mamografia, foram incluídas no estudo. Destas, 49,2% foram categorizadas como mamas densas (densidade BI-RADS 3 e 4) e 50,8% como mamas gordurosas (densidades 1 e 2 BI-

RADS). Status pós-menopausa e maior número de nascidos vivos foram inversamente associados com DM, enquanto doença benigna da mama prévia e idade posterior ao primeiro nascimento foram associados positivamente com DM. Além disso, o estudo comparou a densidade mamográfica entre mulheres chinesas e americanas e no geral, os seios densos representaram 49,49% nos chineses, 48,77% nos brancos, 61,66% nos americanos asiáticos e 46,15% nos afro-americanos. Na análise, os seios das mulheres chinesas eram mais densos do que os das americanas no grupo de mais de 50 anos, mas menos densos do que os de outras mulheres no grupo de menos de 50 anos (DAI *et al.*, 2014).

A análise de 189 mulheres com idade média de 50 anos associou o alto consumo de álcool, mais de 7 porções por semana, com a elevação de aproximadamente 8% da densidade percentual média das mamas, o que coincide com valores de outros fatores de risco de câncer de mama conhecidos por modificar a densidade mamográfica. Ademais, as mulheres que consumiram mais de 7 porções por semana de álcool tiveram um aumento de 8 cm² na área densa em comparação com aquelas que não bebiam. O consumo de álcool não foi relacionado com a área não densa e os pesquisadores incluíram o álcool como uma variável categórica e contínua (QUANDT *et al.*, 2015).

Um estudo realizado em 2016, analisou dois padrões alimentares que poderiam estar associados ao risco de desenvolvimento de câncer de mama: padrão alimentar ocidental associado ao risco aumentado e padrão alimentar mediterrâneo protetor. O padrão alimentar ocidental foi caracterizado por ter uma alta ingestão de laticínios com alto teor de gordura, carne processada, grãos refinados, doces, bebidas calóricas, comidas de conveniência (refeições prontas), e molhos e pouca ingestão de laticínios com baixo teor de gordura e de grãos inteiros. Já o mediterrâneo foi caracterizado pela alta ingestão de peixes, vegetais, legumes, batatas cozidas, frutas, azeitona e óleo vegetal e baixa ingestão de sucos. O estudo foi realizado com 3.548 mulheres, e identificaram que enquanto a dieta mediterrânea não estava associada a densidade mamográfica, a dieta ocidental estava associada ao aumento da densidade mamográfica apenas em mulheres com sobrepeso e obesas. Portanto, estudos maiores são necessários para confirmar o efeito da dieta sobre a densidade mamográfica (CASTELLÓ *et al.*, 2016).

Outro estudo realizado em 2013, visou examinar o efeito do tabagismo, álcool e atividade física na DM em 1.147 mulheres pós menopausa sem câncer de mama. O efeito do álcool no risco de câncer de mama já está bem estabelecido, e biologicamente existem mecanismos plausíveis que explicam essa relação, como o dano direto no DNA, aumento da susceptibilidade da glândula mamária e níveis elevados de hormônio sexual, esse efeito é ainda

maior quando há o uso de terapia de reposição hormonal (TRH). Já no efeito do tabagismo e da atividade física sobre a densidade mamográfica, são necessários mais estudos para determinar essas relações de forma clara (BRAND *et al*, 2013).

Tendo em vista a limitação da mamografia em mamas densas, o desenvolvimento de novas ferramentas de rastreamento são necessárias, uma delas é a ultrassonografia automatizada das mamas (ABUS - automated breast ultrasound). A ABUS é uma ferramenta auxiliar, complementar a mamografia para o rastreamento de câncer de mama e tem suas vantagens e desvantagens. Dentre as vantagens estão: avaliação padronizada de toda a mama, com possibilidade de dupla leitura e poder ser realizada por técnicos em radiologia, otimizando o tempo médico. As imagens são, então, reconstruídas e analisadas por médicos especialistas em imagiologia mamária, e podem ser exibidas em três dimensões: longitudinal, transversal e coronal. Embora seja menos utilizada para o diagnóstico em si, também é possível realizar a reconstrução tridimensional. Essa técnica também não apresenta riscos previsíveis aos pacientes. Uma de suas limitações é a incapacidade de avaliar a região axilar, apesar disso, os principais motivos de exclusão de exames que utilizaram essa técnica foram: a falta de compressão, casos de perda da região mamária e artefatos. Vale lembrar que, como a ABUS é um método de rastreio em mamas densas e heterogeneamente densas na mamografia, não é indicado sua realização em pacientes com próteses ou cirurgias recentes (CALAS *et al*, 2020).

No Brasil não existem estudos que avaliem se a ABUS realizada por técnicos é um exame operador-dependente e nem de estudos inconclusivos por causa de erros de aquisição das imagens. Para que este novo método seja aceito na prática clínica de rotina brasileira é necessário um estudo com maior número de técnicas, pacientes e em diferentes serviços, para a validação de dados (CALAS *et al*, 2020).

4 CONCLUSÃO

A mamografia é o método mais utilizado para detecção do câncer de mama, porém é um exame pouco sensível nos casos de mama densa. Tendo em vista que a densidade mamográfica em si é um fator independente para o câncer e a importância de seu rastreamento, novos métodos estão sendo utilizados e desenvolvidos para complementar o diagnóstico, como a ressonância magnética, a ultrassonografia, a tomossíntese digital da mama e a ultrassonografia automatizada das mamas (ABUS). Embora já exista a classificação BI-RADS e diversos estudos sobre o assunto, ainda é necessário maior clareza entre a relação desses fatores e qual seria o melhor método diagnóstico para cada caso, e dessa forma, diminuir a mortalidade causada pelo câncer de mama.

REFERÊNCIAS

- ALEXEEFF, Stacey e *et al.* Reproductive Factors and Mammographic Density: associations among 24,840 women and comparison of studies using digitized film-screen mammography and full-field digital mammography. **American Journal Of Epidemiology**, v. 188, n. 6, p. 1144-1154, 13 mar. 2019. Available on: <https://www.ncbi.nlm.nih.gov/pmc/articles/PMC6545283/>. Access on: 24 nov. 2021.
- BRAND, Judith S. *et al.* Influence of Lifestyle Factors on Mammographic Density in Postmenopausal Women. **Plos One**, v. 8, n. 12, p. 1-8, 9 dez. 2013. Available on: <https://www.ncbi.nlm.nih.gov/pmc/articles/PMC3857226/>. Access on: 24 nov. 2021.
- CALAS, Maria Julia Gregório *et al.* Preliminary study of the technical limitations of automated breast ultrasound: from procedure to diagnosis. **Radiologia Brasileira**, v. 53, n. 5, p. 293-300, out. 2020. Available on: <https://www.scielo.br/j/rb/a/87yBWSDTpxq6S3DjtnvdCFF/?lang=en>. Access on: 24 nov. 2021.
- CASTELLÓ, Adela *et al.* Association Between Western and Mediterranean Dietary Patterns and Mammographic Density. **Obstetrics & Gynecology**, v. 128, n. 3, p. 574-581, set. 2016. Available on: https://journals.lww.com/greenjournal/Abstract/2016/09000/Association_Between_Western_and_Mediterranean.21.aspx. Access on: 24 nov. 2021.
- DAI, Hongji *et al.* Distribution of mammographic density and its influential factors among Chinese women. **International Journal Of Epidemiology**, v. 43, n. 4, p. 1240-1251, 16 mar. 2014. Available on: <https://www.ncbi.nlm.nih.gov/pmc/articles/PMC4121553/>. Access on: 24 nov. 2021.
- HANKIN, Mark H.; MORSE, Dennis E.; BENNETT-CLARKE, Carol A. **Anatomia clínica: uma abordagem por estudos de casos**. Rio de Janeiro: Grupo A, 2014. 9788580554250. Disponível em: <https://integrada.minhabiblioteca.com.br/#/books/9788580554250/>. Acesso em: 29 abr. 2022.
- HOLLOWKO, Natalie *et al.* Heritability of Mammographic Breast Density, Density Change, Microcalcifications, and Masses. **Cancer Research**, v. 80, n. 7, p. 1590-1600, 1 abr. 2020. Available on: <https://cancerres.aacrjournals.org/content/80/7/1590.long#sec-3>. Access on: 24 nov. 2021.
- INSTITUTO NACIONAL DO CÂNCER JOSÉ ALENCAR GOMES DA SILVA. **Atualização em mamografia para técnicos em radiologia**. 2. ed. Rio de Janeiro: INCA, 2019. 181 p.
- JUNQUEIRA, Luiz Carlos U.; CARNEIRO, José. **Histologia Básica - Texto e Atlas**. Rio de Janeiro: Grupo GEN, 2017. 9788527732178. Disponível em: <https://integrada.minhabiblioteca.com.br/#/books/9788527732178/>. Acesso em: 29 abr. 2022.
- KUMAR, Vinay; ABBAS, Abul K.; ASTER, Jon C.. **Robbins Patologia Básica**. Rio de Janeiro: Grupo GEN, 2018. 9788595151895. Disponível em: <https://integrada.minhabiblioteca.com.br/#/books/9788595151895/>. Acesso em: 03 jun. 2022.
- LAROSA, Paulo Ricardo R. **Anatomia Humana - Texto e Atlas**. Rio de Janeiro: Grupo GEN, 2016. 9788527730082. Disponível em: <https://integrada.minhabiblioteca.com.br/#/books/9788527730082/>. Acesso em: 29 abr. 2022.

MORAN, Olivia *et al.* Predictors of mammographic density among women with a strong family history of breast cancer. **Bmc Cancer**, v. 19, n. 1, p. 1-12, 26 jun. 2019. Available on: <https://www.ncbi.nlm.nih.gov/pmc/articles/PMC6595553/>. Access on: 24 nov. 2021.

MOORE, Keith L. Anatomia orientada para a clínica. 7. ed. Rio de Janeiro: Guanabara Koogan, 2014.

NAZARI, Shayan Shaghayeq; MUKHERJEE, Pinku. An overview of mammographic density and its association with breast cancer. **Breast Cancer**, v. 25, n. 3, p. 259-267, 12 abr. 2018. Available on: <https://www.ncbi.nlm.nih.gov/pmc/articles/PMC5906528/>. Access on: 24 nov. 2021.

OPPONG, Bridget A. *et al.* Breast density in multiethnic women presenting for screening mammography. **The Breast Journal**, v. 24, n. 3, p. 334-338, 24 out. 2017. Available on: <https://www.ncbi.nlm.nih.gov/pmc/articles/PMC5916740/>. Access on: 24 nov. 2021.

QUANDT, Zoe *et al.* The association of alcohol consumption with mammographic density in a multiethnic urban population. **Bmc Cancer**, v. 15, n. 1, p. 1-10, 14 mar. 2015. Available on: <https://www.ncbi.nlm.nih.gov/pmc/articles/PMC4374505/>. Access on: 24 nov. 2021.

RADECKA, Barbara *et al.* Breast cancer in young women. **Ginekologia Polska**, v. 87, n. 9, p. 659-663, 30 set. 2016.

SECCO, José Mauro *et al.* Mammographic density among indigenous women in forested areas in the state of Amapá, Brazil: a cross-sectional study. **Sao Paulo Medical Journal**, São Paulo, v. 135, n. 4, p. 355-362, ago. 2017. Available on: <https://www.scielo.br/j/spmj/a/s3DdT7WZ35rvZn7rhZYCMSc/?lang=en#>. Access on: 24 nov. 2021.

SHANG, Mu Yan *et al.* Influential factors and prediction model of mammographic density among Chinese women. **Medicine**, v. 100, n. 28, p. 1-8, 16 jul. 2021. Available on: <https://www.ncbi.nlm.nih.gov/pmc/articles/PMC8284716/>. Access on: 24 nov. 2021.

VOURTSIS, Athina *et al.* Breast density implications and supplemental screening. **European Radiology**, v. 29, n. 4, p. 1762-1777, 25 set. 2018. Available on: <https://www.ncbi.nlm.nih.gov/pmc/articles/PMC6420861/>. Access on: 24 nov. 2021.