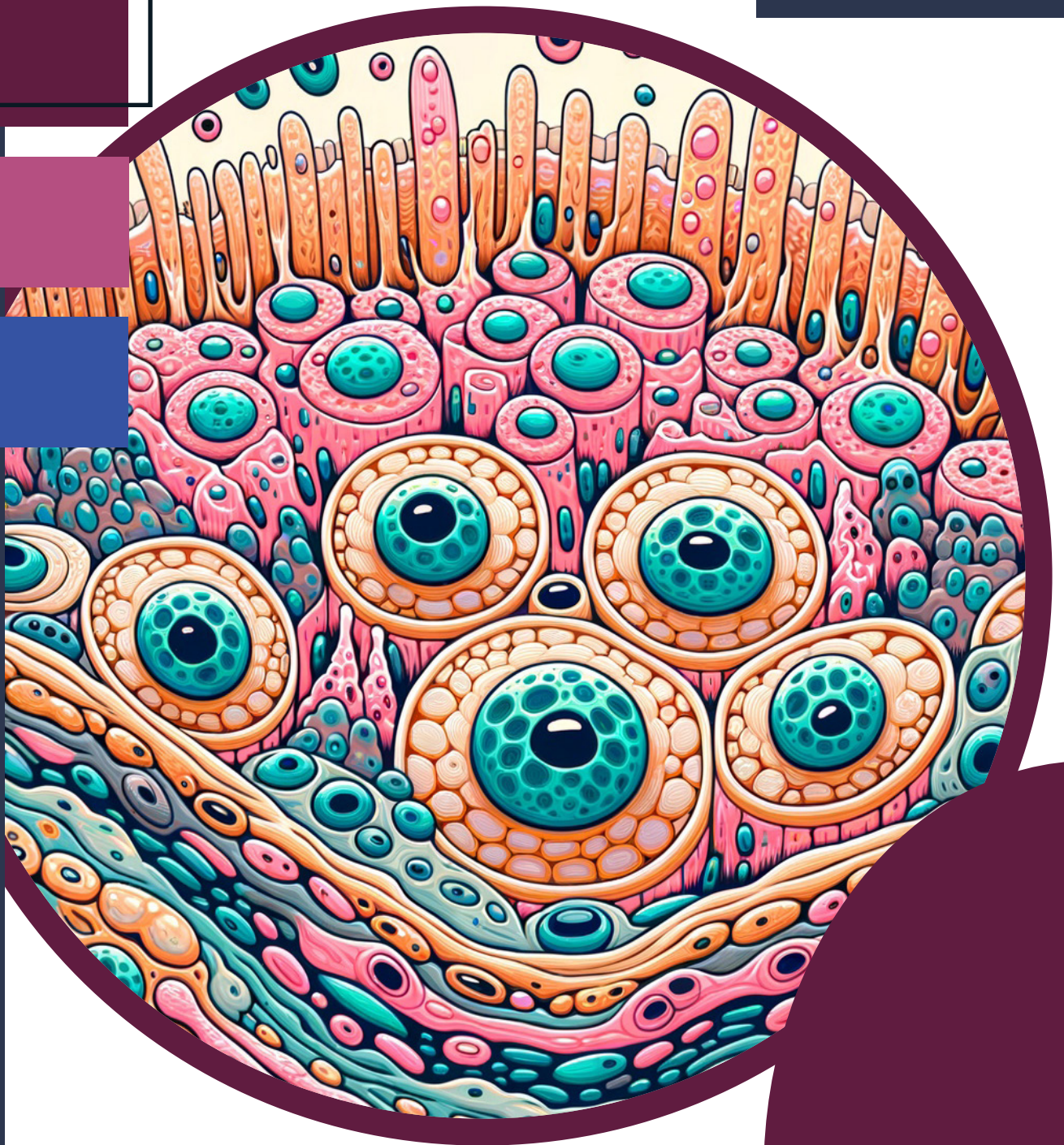

Atlas virtual de Histologia



CENTRO UNIVERSITÁRIO
SÃO CAMILO

© Copyright 2023. Centro Universitário São Camilo.
TODOS OS DIREITOS RESERVADOS.

Atlas virtual de Histologia

Centro Universitário São Camilo
João Batista Gomes de Lima - Reitor
Francisco de Lélis Maciel - Vice-reitor e Pró-reitor Administrativo
Carlos Ferrara Junior - Pró-reitor Acadêmico

Organizadoras
Tânia Leiko Tanaka
Thaís Fabiana Gameiro Lucas

Autoras:
Eduarda Ghiraldello De Freitas
Giulia Goldflus Spallicci
Luana Ranieri Franceschi
Milena Pucci Gianfrancesco Rodrigues
Adriana da Silva Moura
Heloisa Santos Duarte
Thalita Rodrigues Scharman

Produção editorial – Setor de Publicações
Bruna San Gregório
Cintia Machado dos Santos
Bruna Diseró
Rodrigo de Souza Rodrigues

Este material foi construído de forma colaborativa pelas alunas do curso de graduação do Centro Universitário São Camilo que participaram do programa de monitoria.

A891

Tanaka, Tânia Leiko
Atlas virtual de histologia / Tânia Leiko Tanaka et al. -- São Paulo: Setor de Publicações -
Centro Universitário São Camilo, 2023.
69 p.

ISBN 978-65-86702-59-0

1. Histologia 2. Microscopia 3. Diversidade celular I. Tanaka, Tânia Leiko II. Lucas, Thaís Fabiana Gameiro III. Freitas, Eduarda Ghiraldello de IV. Spallicci, Giulia Goldflus V. Franceschi, Luana Ranieri VI. Rodrigues, Milena Pucci Gianfrancesco VII. Moura, Adriana da Silva VIII. Duarte, Heloisa Santos IX. Scharma, Thalita Rodrigues X. Título

CDD: 611.018

Ficha Catalográfica elaborada pela Bibliotecária Ana Lucia Pitta - CRB 8/9316



APRESENTAÇÃO

A ideia deste e-book é facilitar a identificação e o reconhecimento dos componentes teciduais, ilustrados, principalmente, ao longo das aulas práticas da disciplina de *Estrutura Celular e Tecidual do Corpo Humano* (ECTCH), orientando o aluno iniciante a se atentar às diferenças morfológicas, de organização e de distribuição celular, existentes nas lâminas histológicas, dos tecidos que são observados durante as aulas práticas da disciplina.

Há, ainda, uma breve descrição sobre as estruturas que observamos nas lâminas, para complementar as imagens histológicas, com o intuito de vincular a teoria com a prática.

Optou-se por usar neste e-book uma linguagem de fácil acesso e bastante compreensível ao aluno iniciante, na intenção de facilitar o aprendizado sobre esse conteúdo.

Nas imagens presentes neste material é nítida a diversidade celular existente nos tecidos que compõem os organismos eucariotos e a principal intenção da construção desse produto é exatamente essa: a de ser bastante ilustrativo.

Esperamos que apreciem e aproveitem o conteúdo, gerado no Programa de Monitoria (Edital 006/2022) em Biologia Celular e Histologia, pelas monitoras que participaram do projeto ao longo do ano de 2022: Adriana, Eduarda, Giulia, Heloisa, Luana, Milena e Thalita.

Todas as imagens presentes neste e-book foram elaboradas pelas monitoras do programa, que usaram o acervo de lâminas histológicas pertencentes ao Centro Universitário São Camilo de São Paulo, dos campi Pompeia e Ipiranga, sob orientação das professoras Tânia e Thaís do CUSC-SP.

Boa leitura!

SUMÁRIO

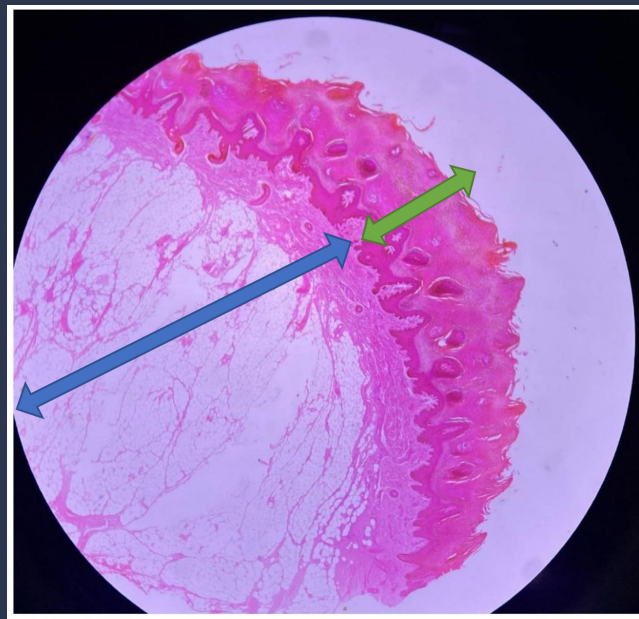
1.	LÂMINA DE PELE ESPESSA	5
2.	LÂMINA DE PELE FINA	9
3.	LÂMINA DA PELE E ANEXOS	13
4.	LÂMINA DE TECIDO EPITELIAL DE REVESTIMENTO - EPITÉLIO INTESTINAL	17
5.	LÂMINA DE RIM DE RATO - TECIDO EPITELIAL DE REVESTIMENTO	21
6.	LÂMINA DE TRAQUEIA DE RATO	25
7.	LÂMINA DE ESÔFAGO	30
8.	LÂMINA DE TECIDO ADIPOSEO	33
9.	LÂMINA DE ESFREGAÇO SANGUÍNEO	38
10.	LÂMINA DE TENDÃO	42
11.	LÂMINA DE OSSIFICAÇÃO ENDOCONDRA DO JOELHO	45
12.	LÂMINA DE OSSIFICAÇÃO INTRAMEMBRANOSA	49
13.	LÂMINA DE FÊMUR DESGASTADO	52
14.	LÂMINA DE TECIDO MUSCULAR - MÚSCULO ESTRIADO CARDÍACO	55
15.	LÂMINA DE TECIDO NERVOSO.....	58
16.	LÂMINA DE VEIAS E ARTÉRIAS	65
17.	LÂMINA CONTENDO DIFERENTES FASES DA MITOSE OBSERVADAS NA RAIZ DE CEBOLA	68
18.	REFERÊNCIAS BIBLIOGRÁFICAS	70

1. LÂMINA DE PELE ESPESSA

A **pele** é o maior órgão do corpo e em sua composição encontramos **diversos tecidos**, cujos componentes são bastante diferentes. Nas próximas imagens, teremos a visualização desses componentes, em diferentes aumentos e, em cada ampliação, podemos notar que há um campo **menor** de observação, no entanto muito mais detalhado, como perceberão no decorrer das próximas páginas.

Os tecidos que compõem a **pele**, da parte mais externa do corpo em direção ao interior, são:

1. Tecido Epitelial de Revestimento (Epiderme);
2. Tecido Conjuntivo Propriamente Dito (Derme);
3. Tecido Adiposo (Camada Subcutânea).

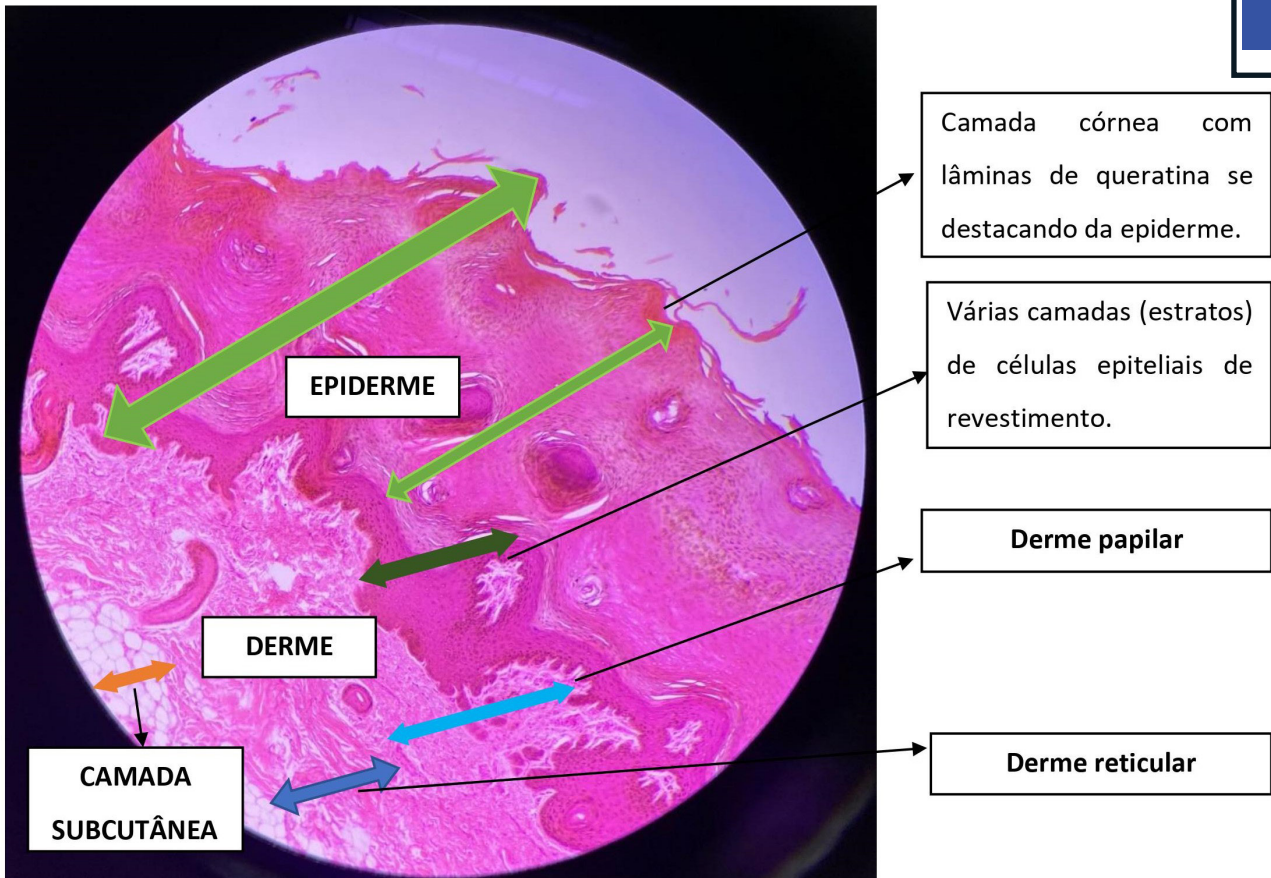


Legenda: Lâmina de pele espessa observada em pequeno aumento de 40x.

Notem que, em cada um dos tecidos que compõem a pele, encontramos diferentes morfologias, organizações, distribuições e tipos celulares, além de haver ou não a presença de matriz extracelular (MEC). Na epiderme, por exemplo, as células estão bem próximas umas das outras (justaposição) e não há praticamente Matriz Extra Celular (MEC). Em contrapartida, na derme, temos diferentes tipos celulares e muita MEC. Essas diferenças podem ser observadas nas imagens apresentadas e têm relação direta com a função biológica que cada um desses tecidos desempenha no organismo, já que a epiderme funciona como uma barreira física de proteção do corpo a qual, se rompida por um patógeno invasor, pode contar com a ajuda de células de defesa que estão presentes na derme, camada imediatamente abaixo da epiderme.






←→ Epiderme

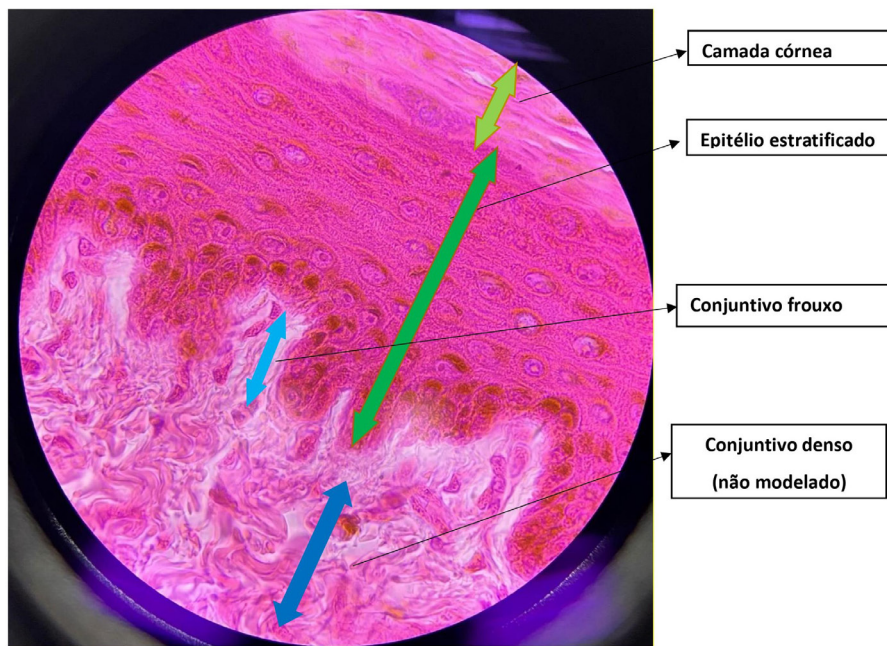
←→ Derme



Legenda: Lâmina de pele espessa. Aumento de 100x. As setas verdes indicam a epiderme e as setas azuis indicam a derme.

Descrição: Neste aumento, identificam-se diferentes camadas da pele. As células da **epiderme** são justapostas (próximas umas das outras) e na parte superior da epiderme é possível notar uma pequena camada de queratina, abaixo da camada mais superficial, camada córnea. Na **derme** as células estão dispostas de maneira diferente, mais espaçadas entre si, entre as quais observa-se 2 tipos: a derme papilar (tecido conjuntivo frouxo) e a derme reticular (tecido conjuntivo denso). Além disso, nesse corte histológico é possível observar o tecido adiposo unilocular (camada subcutânea), na parte inferior (com aspecto semelhante a bolhas e de coloração branca).

-  Camada córnea do epitélio (queratinizado)
-  Epitélio estratificado pavimentoso
-  Tecido conjuntivo frouxo
-  Tecido conjuntivo denso
-  Tecido adiposo unilocular



Legenda: Lâmina de pele espessa. Aumento de 1.000x.

Descrição: Nesse aumento identifica-se a camada córnea, mais superficialmente e, na parte inferior (representadas pela seta verde-escura), notam-se as diversas camadas celulares (estratos) desse epitélio de revestimento. Observe a proximidade existente entre as células. As setas azuis indicam o tecido conjuntivo, em azul-claro: conjuntivo frouxo e a seta azul-escura indica o tecido conjuntivo denso (não modelado).

↔ A **camada córnea** é a mais superficial na epiderme, com diversas subcamadas de células mortas, planas e anucleadas. As células da camada mais superficial contêm abundante quantidade de queratina, de modo a prevenir a perda de água e a penetração de agressores químicos e físicos. Sofrem frequente descamação.

↔ O **epitélio estratificado pavimentoso** possui mais de uma camada de células e é classificado como pavimentoso porque a última camada celular apresenta o aspecto achatado (células mais largas que altas). Não apresenta vascularização (epitélio não sangra). A camada basal é constituída por células germinativas (cuboides ou poligonais), responsáveis pela renovação celular, tendo um grande papel mitótico. Acima, apresenta-se a camada espinhosa, representada por células cuboides ou poligonais que compreendem as expansões citoplasmáticas unidas por desmossomos, aparentando espinhos. Logo após, há a camada granulosa composta por células achatadas com núcleo central contendo uma grande quantidade de basófilos, sendo responsável pela queratinização. Sobre a camada granulosa encontra-se a camada lúcida, é um fino estrato e a camada mais superficial é chamada de **córnea**, composta por células mortas.

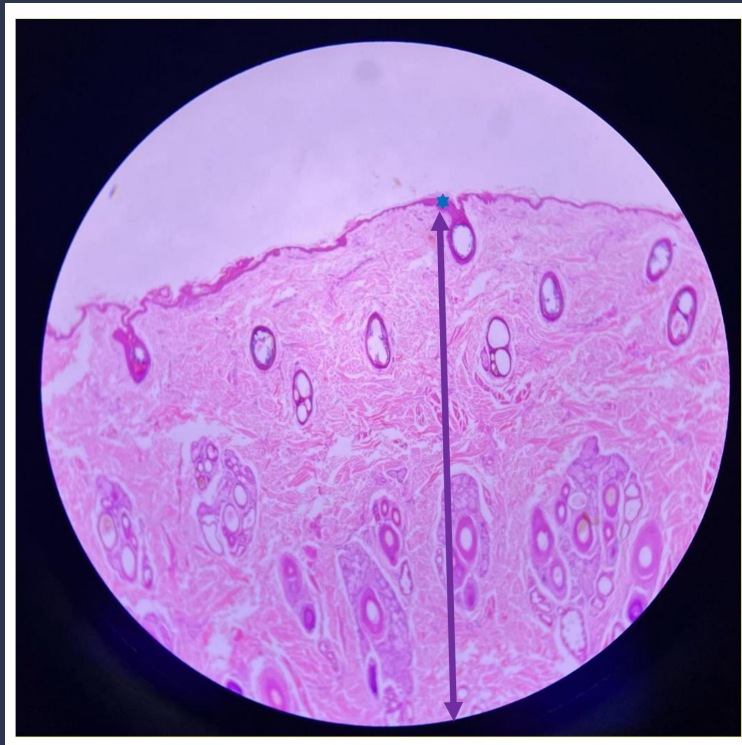
↔ O **tecido conjuntivo frouxo** apresenta uma consistência delicada e flexível pela existência de muitas proteínas na MEC; há baixa densidade celular (poucas células e muita MEC). É vascularizada e tem o papel de nutrir o epitélio por difusão.

↔ O **tecido conjuntivo denso não modelado** é responsável por oferecer resistência e proteção. Composto por MEC e apresenta muitas fibras de colágeno numa trama tridimensional, sem orientação definida (não modelado), oferecendo resistência maior contra atritos e pressão, exercidos em qualquer direção (por isso que a pele quando puxada não se rompe).

2. LÂMINA DE PELE FINA

Tecidos observados:

1. Epitelial (Epiderme);
2. Conjuntivo Propriamente Dito (Derme).

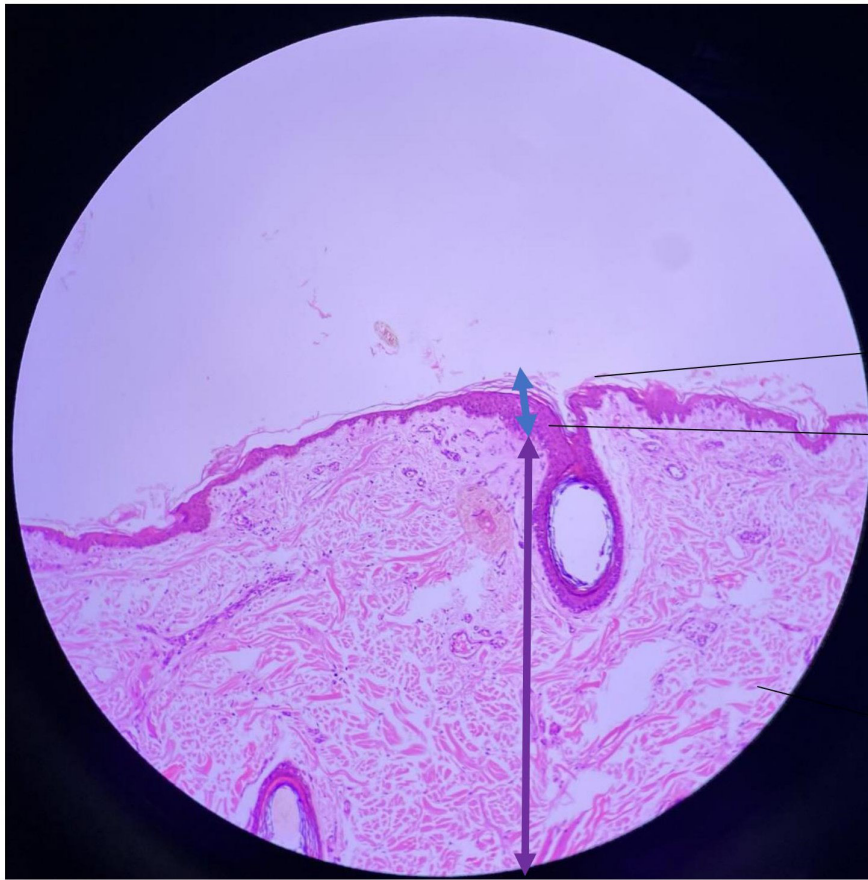


Legenda: Lâmina de pele fina observada em pequeno aumento. Aumento de 40x.

O asterisco azul representa a epiderme, onde temos o tecido epitelial, e a seta roxa, a derme, onde encontramos o tecido conjuntivo propriamente dito.

★ Tecido epitelial

↔ Epiderme



Queratina

Epiderme

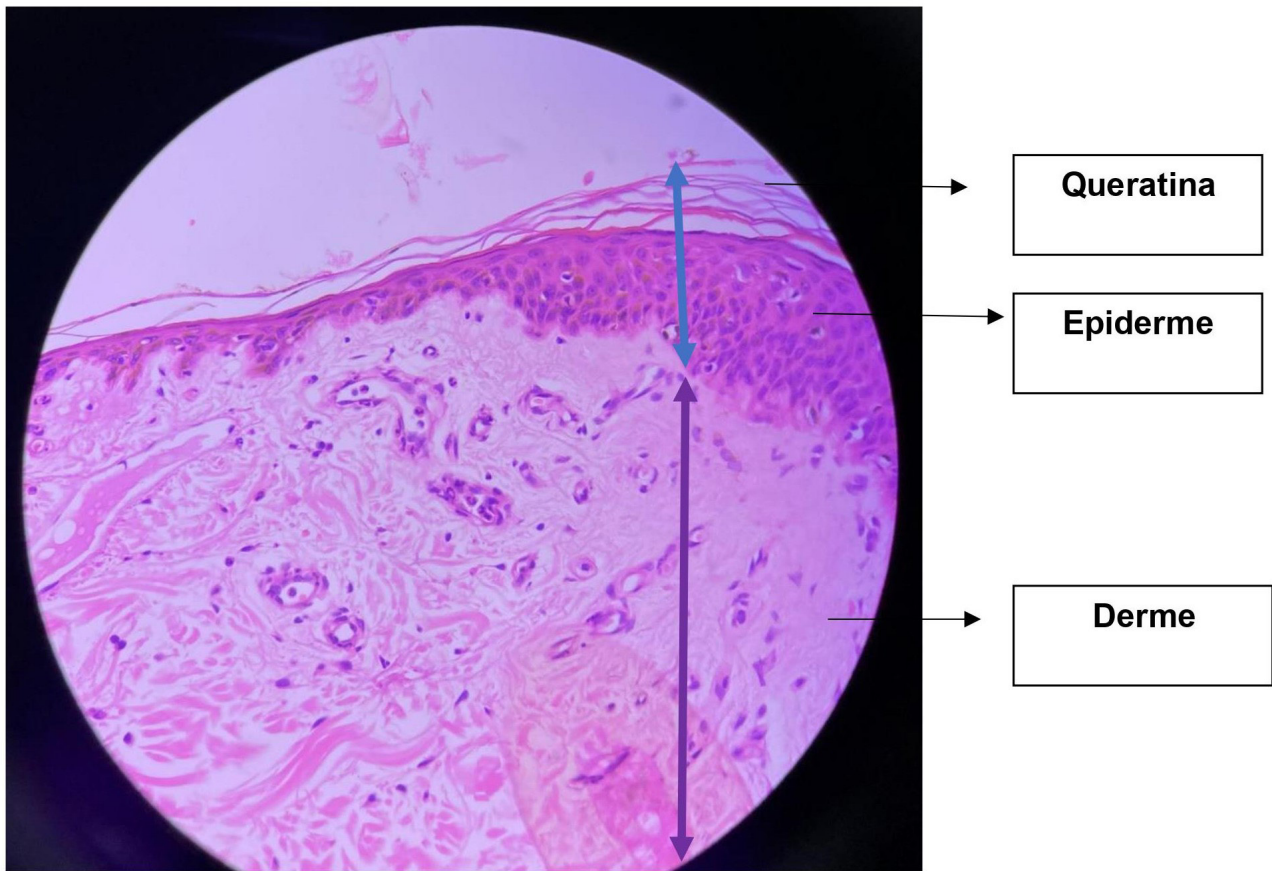
Derme

Legenda: Lâmina de pele fina. Aumento de 100x. A seta azul indica a epiderme e a seta roxa indica a derme.

Descrição: Nesse aumento já é possível notar as diferentes camadas da pele com maior grau de distinção. Repare que as células da epiderme estão muito próximas umas das outras e na superfície delas já é possível perceber a presença de queratina. Na derme, temos células em uma organização diferente, células mais separadas entre si que na epiderme.

↔ Tecido epitelial

↔ Tecido conjuntivo



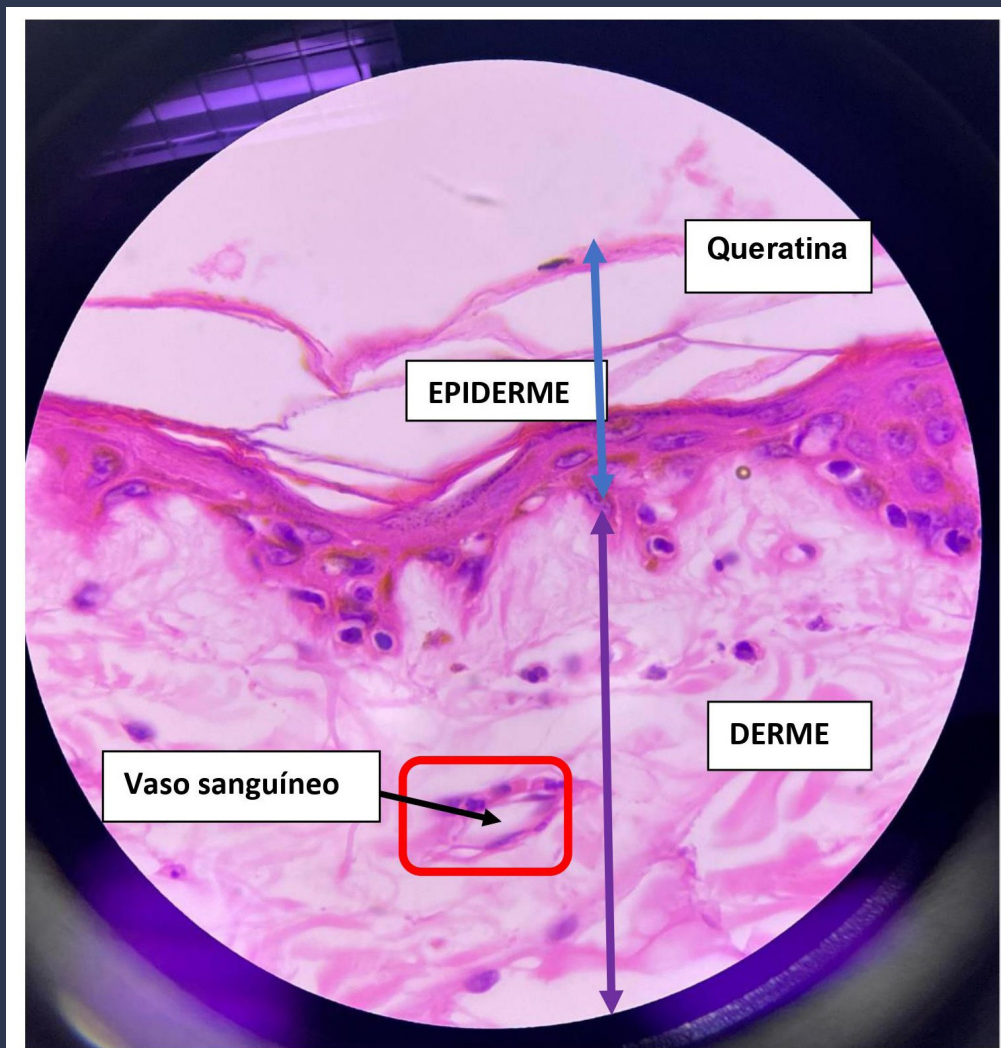
Legenda: Lâmina de pele fina. Aumento de 400x. A seta azul indica a epiderme e a seta roxa indica a derme.

Descrição: Nesse aumento é possível observar as lâminas de queratina na superfície da epiderme. Além disso, a semelhança entre as células presentes na epiderme e sua justaposição. Repare que, na camada abaixo (derme), as células são diferentes, separadas, e há vasos sanguíneos e glândulas.

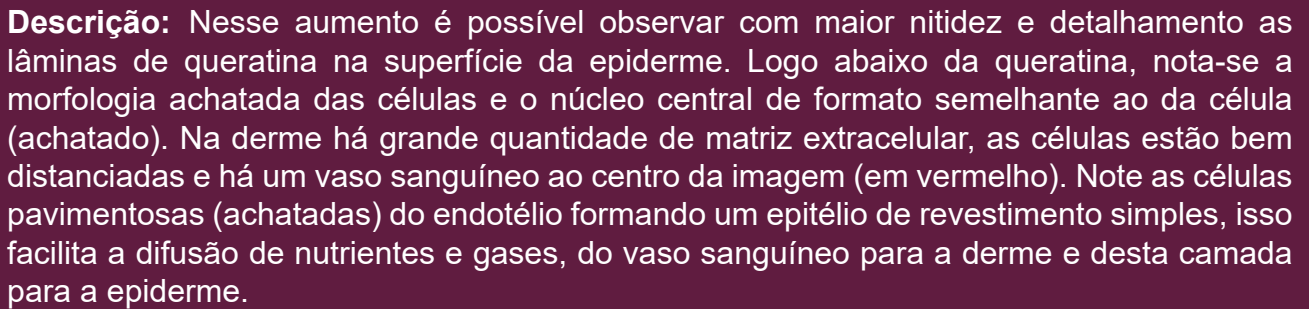
↔ **Tecido epitelial** do tipo estratificado (possui sempre mais de uma camada de células) pavimentoso (células achatadas e largas) queratinizado. As células da camada mais superficial não apresentam núcleo, contêm abundante quantidade de queratina, de modo a prevenir a perda de água e a penetração de agressões químicas e físicas.

↔ **Tecido conjuntivo** propriamente dito frouxo (TCPD).

A camada reticular é a mais profunda, espessa e que constitui a maior parte da derme. As principais funções dessa camada são fortalecer a pele e fornecer elasticidade. Existem nela fibras de colágeno grossas dispostas irregularmente e um pequeno número de fibras elásticas. Possui menos células (adipócitos, melanócitos e mastócitos) e é menos vascularizada do que a camada papilar. Esta última caracteriza-se por possuir fibras elásticas frouxas e fibras de colágeno finas. É rica em vasos sanguíneos. Por último, aumenta a adesão mecânica e facilita a difusão de nutrientes da derme para a epiderme.



Legenda: Lâmina de pele fina. Aumento de 100x. A seta azul indica a epiderme e a seta roxa indica a derme.



Descrição: Nesse aumento é possível observar com maior nitidez e detalhamento as lâminas de queratina na superfície da epiderme. Logo abaixo da queratina, nota-se a morfologia achatada das células e o núcleo central de formato semelhante ao da célula (achatado). Na derme há grande quantidade de matriz extracelular, as células estão bem distanciadas e há um vaso sanguíneo ao centro da imagem (em vermelho). Note as células pavimentosas (achatadas) do endotélio formando um epitélio de revestimento simples, isso facilita a difusão de nutrientes e gases, do vaso sanguíneo para a derme e desta camada para a epiderme.

↔ **Tecido epitelial** do tipo estratificado. Repare que na parte direita da imagem podemos observar mais que uma camada celular onde as células estão próximas, são homogêneas e não há MEC.

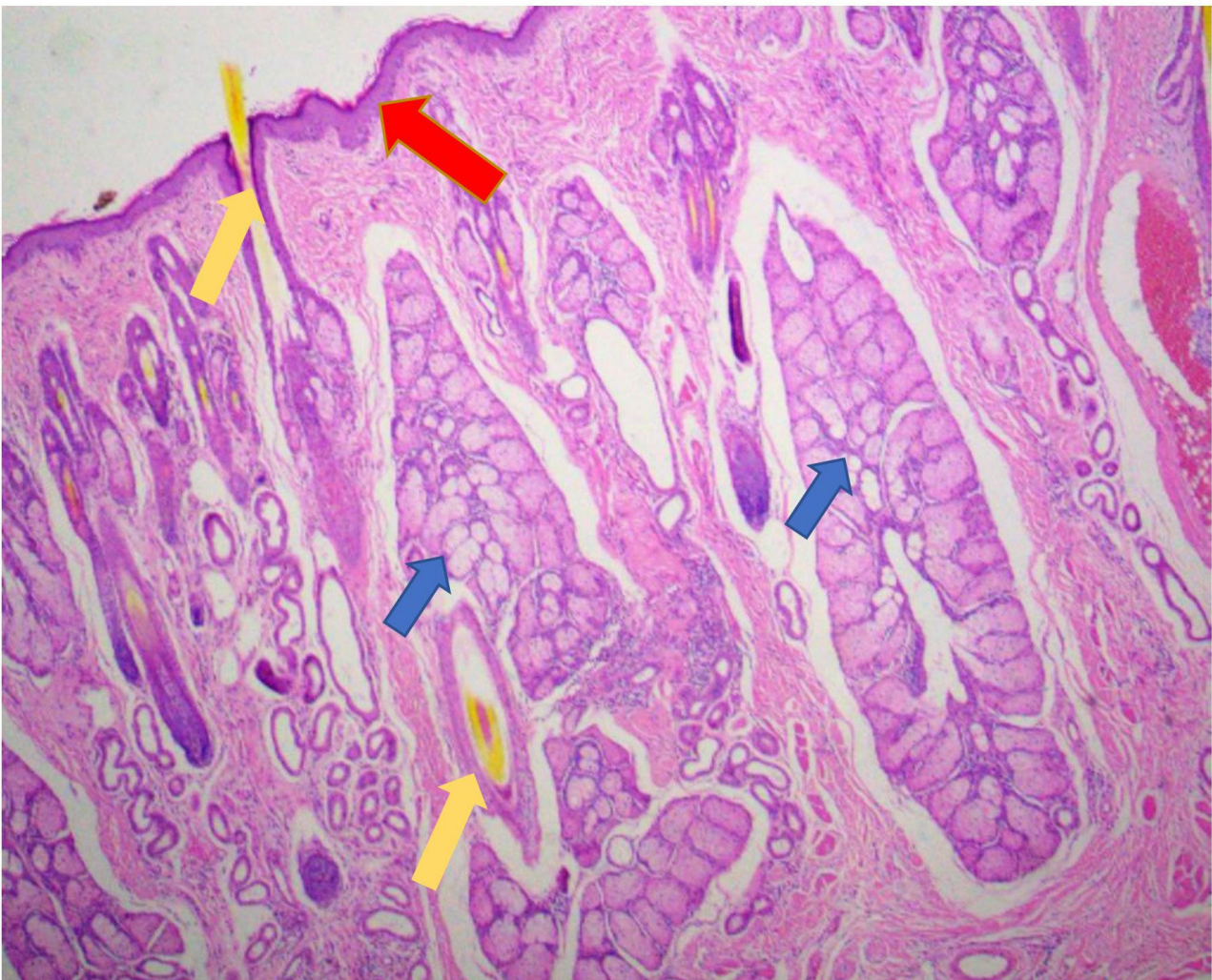
↔ **Tecido conjuntivo** conjuntivo propriamente dito frouxo (TCPD), encontrado na camada papilar, e tecido conjuntivo propriamente dito denso não modelado, encontrado na camada reticular.

A camada reticular é a mais profunda, espessa e que constitui a maior parte da derme. As principais funções dessa camada são fortalecer a pele e fornecer elasticidade. Existem nela fibras grossas de colágeno dispostas irregularmente e um pequeno número de fibras elásticas. Possui menos células (adipócitos, melanócitos e mastócitos) e é menos vascularizada do que a camada papilar. Esta última caracteriza-se por possuir fibras elásticas frouxas e fibras de colágeno finas. É rica em vasos sanguíneos. Por último, aumenta a adesão mecânica e facilita a difusão de nutrientes da derme para a epiderme.

3. LÂMINA DE PELE E ANEXOS

Nesta seção, utilizaremos a lâmina da pele, mas daremos ênfase à observação do **epitélio de secreção**, também denominado de glandular, pois na pele encontramos diversos tipos de glândulas, como as glândulas sudoríparas e sebáceas, que estão abaixo ilustradas. Há também pelos que poderão ser observados em alguns campos microscópicos (indicados pela seta amarela).

Tecido epitelial de secreção (glandular)



Legenda: Lâmina da pele e anexos. Aumento de 40x.

Descrição: Nesse aumento podemos observar diversas estruturas presentes na pele, constituída por diferentes tipos de tecido epitelial: de revestimento (epiderme) e glandular. Há a presença de diversas glândulas exócrinas, como as sudoríparas e sebáceas.



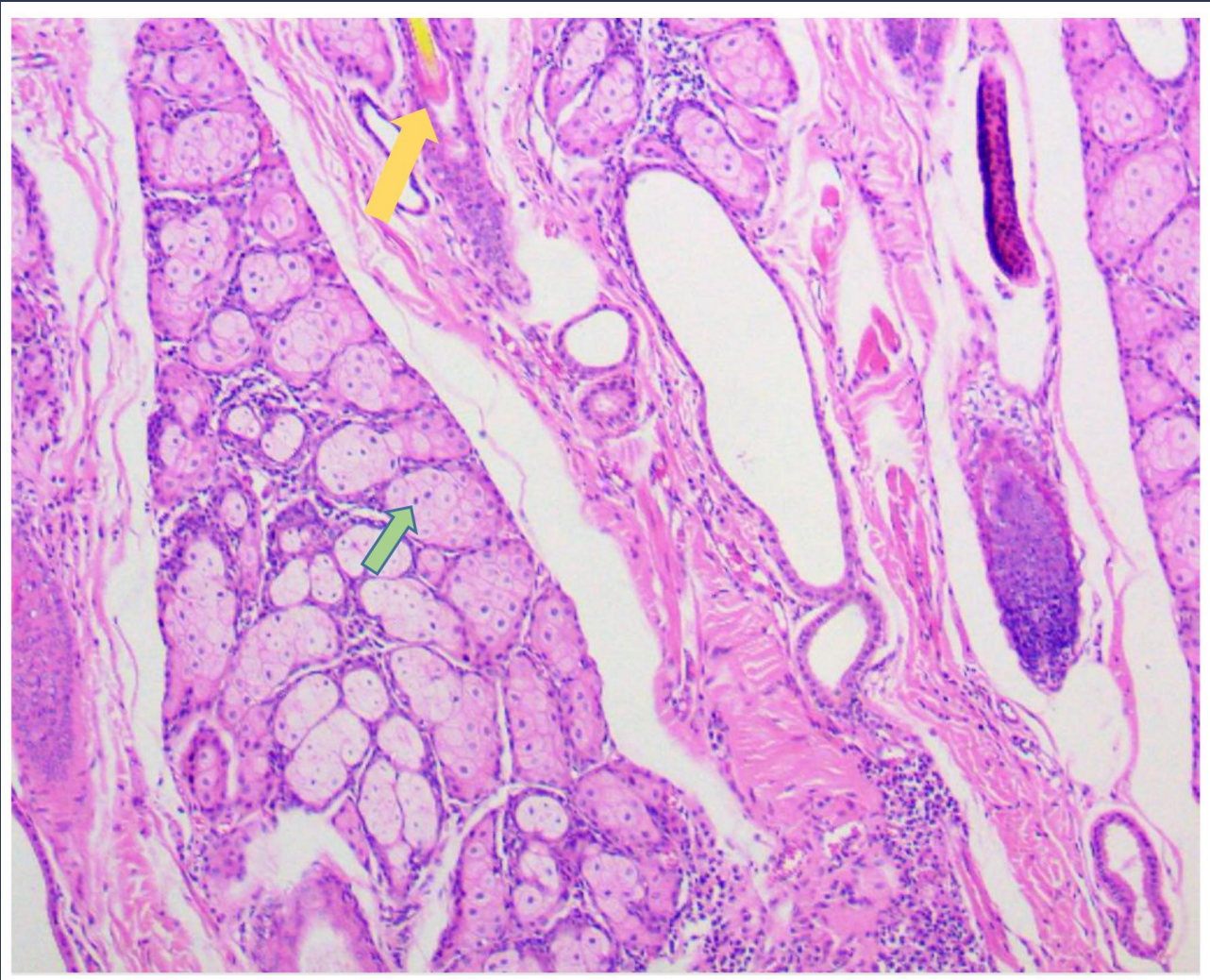
INDICA A EPIDERME (ESTRATO CÓRNEO E GRANULOSO)



INDICA AS GLÂNDULAS



INDICA PELOS




Legenda: Lâmina da pele e anexos. Aumento de 100x.

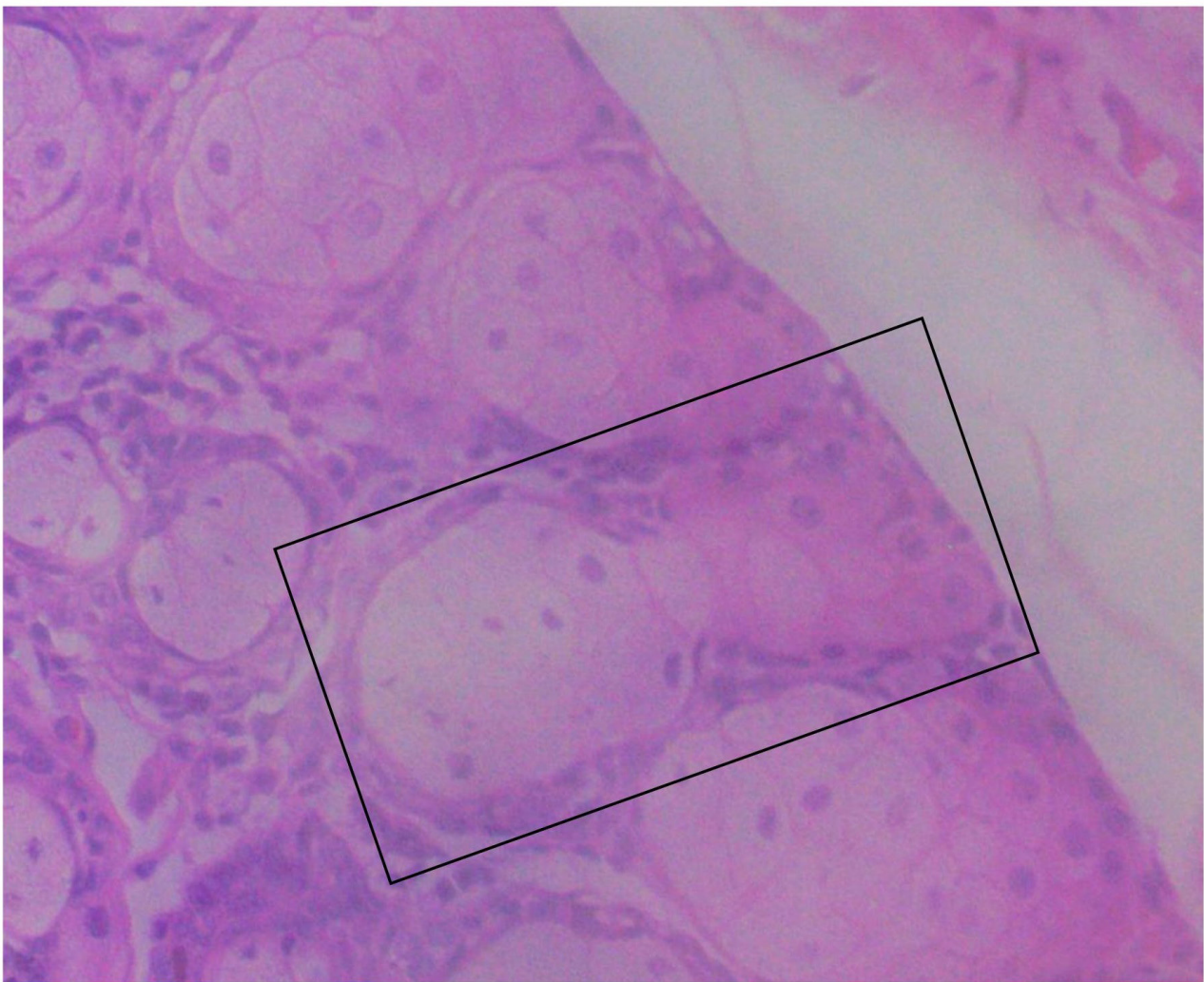
Descrição: Nesse aumento observam-se as glândulas mais ampliadas. Notam-se diversos núcleos (em tons mais escuros) da parte secretora das glândulas e alguns ductos seccionados transversalmente.



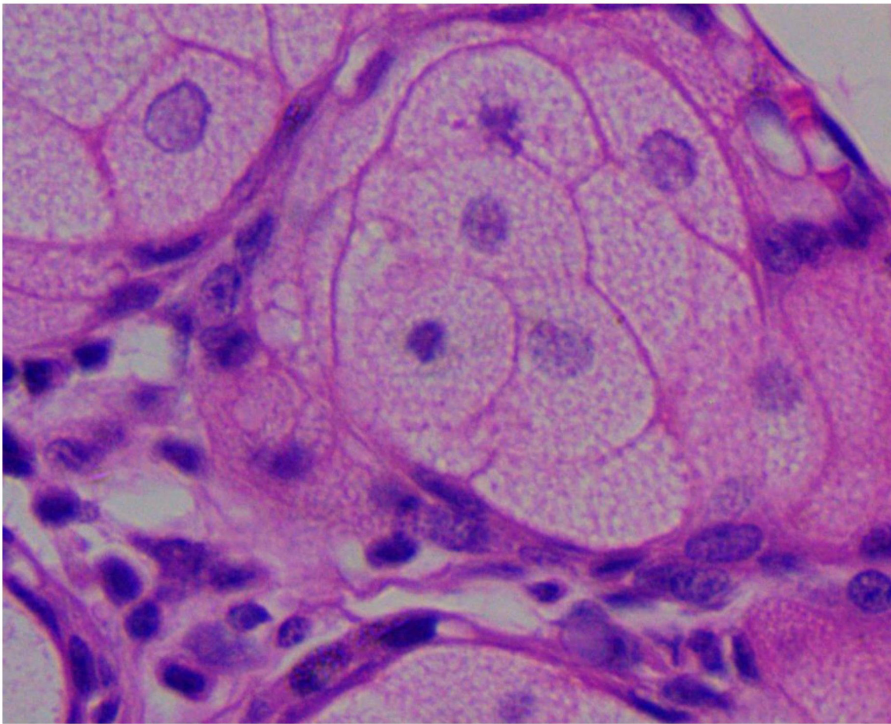
NÚCLEOS DA PORÇÃO SECRETORA DAS GLÂNDULAS



RAIZ DE UM PELO

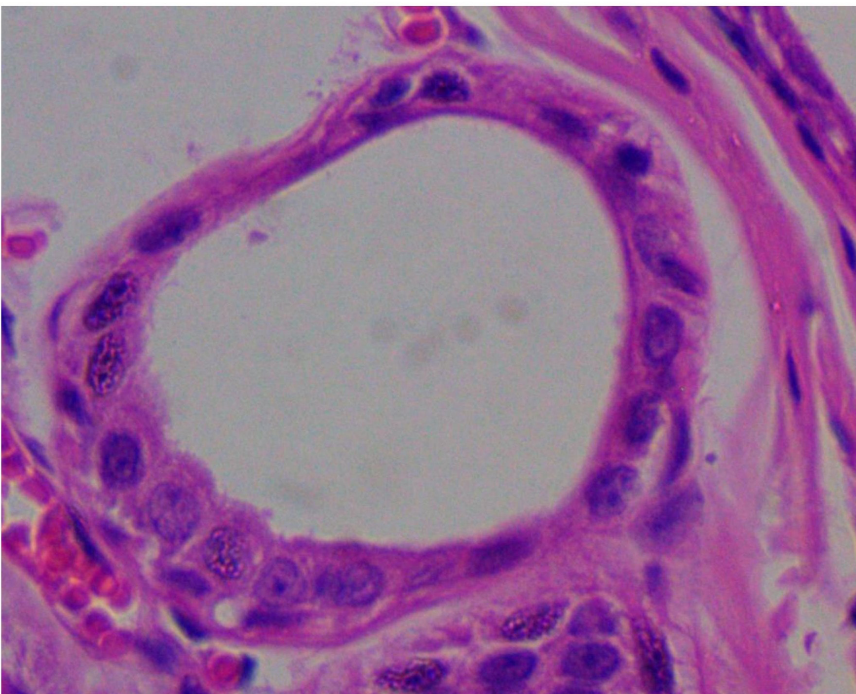


Legenda: Lâmina da pele e anexos. Aumento de 40x.



Legenda: Lâmina da pele e anexos. Aumento de 1000x.

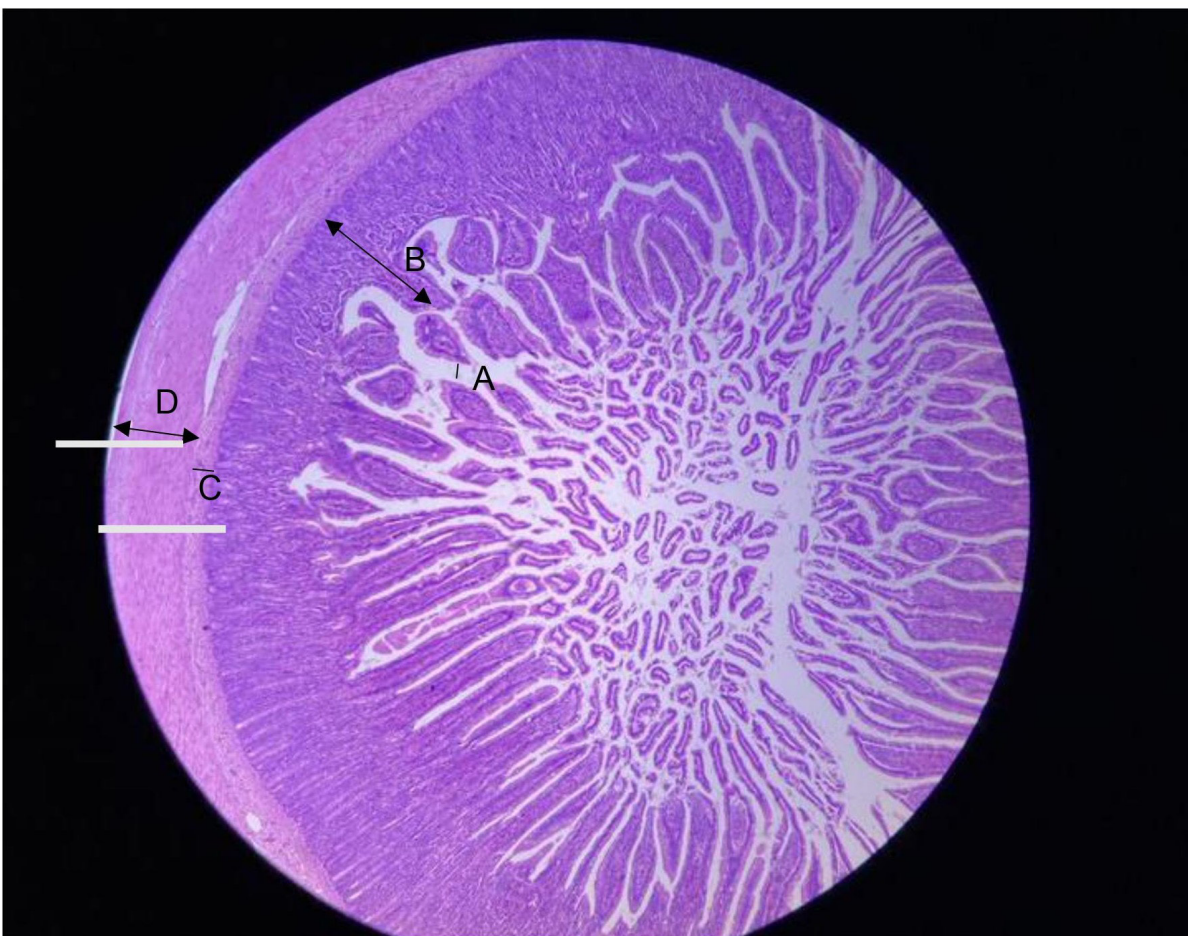Descrição: Nota-se a estrutura celular do interior de uma glândula sebácea. Trata-se de glândula holócrina: ao amadurecer, ela morre e então essa parte desintegrada é secretada. A substância secretada é o sebo, importante para proteger a pele, como também para recobrir o pelo.



Legenda: Lâmina da pele e anexos. Aumento de 1000x.

Descrição: Nota-se, nesse aumento, a porção secretora de uma glândula sudorípara, em secção transversal. Podem ser do tipo merócrina, que liberam o produto através da exocitose, ou do tipo apócrina, que liberam uma porção da própria célula. O produto da glândula sudorípara é o suor, responsável pela termorregulação do organismo.

4. LÂMINA DE TECIDO EPITELIAL DE REVESTIMENTO - EPITÉLIO INTESTINAL



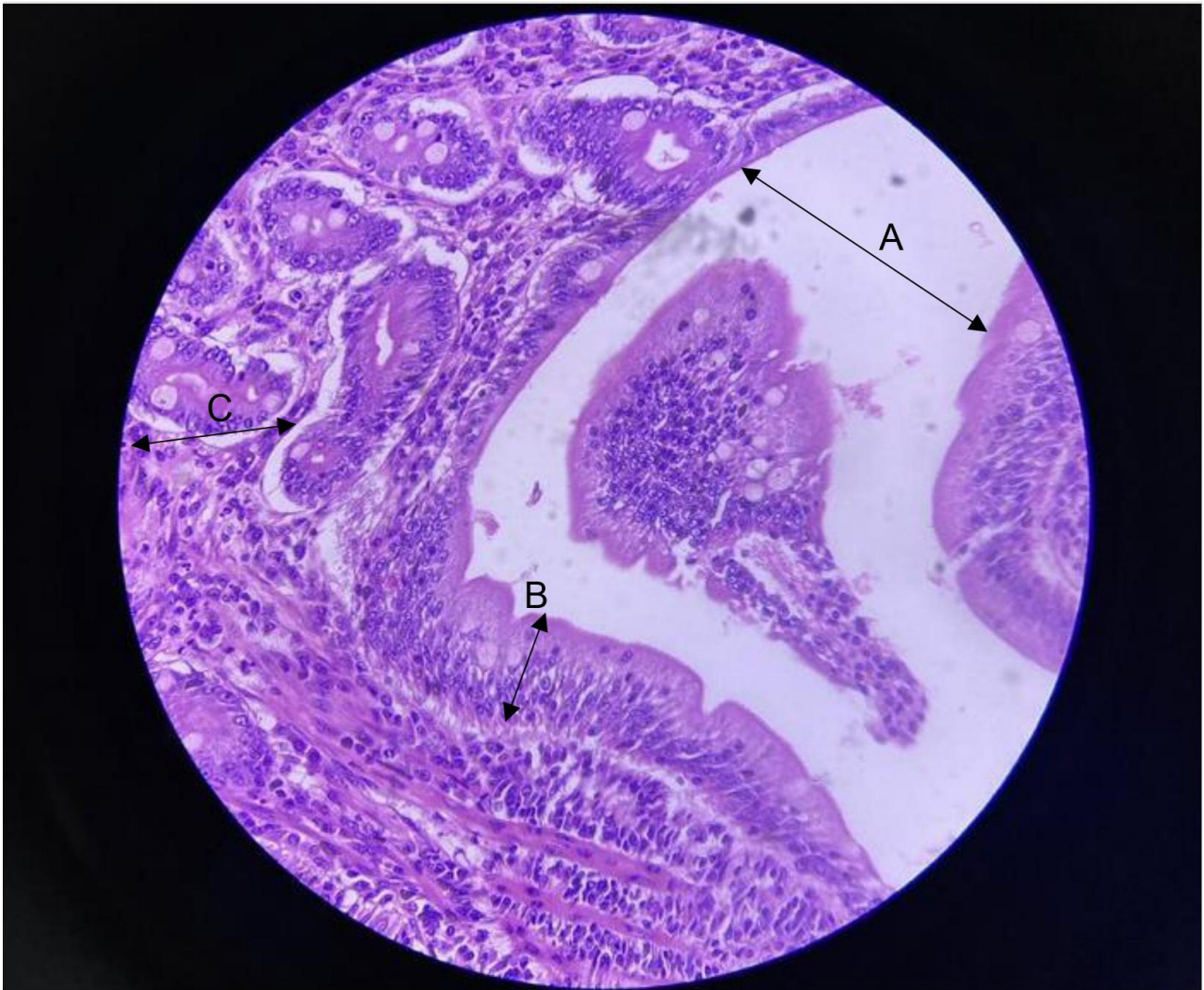
Legenda: Lâmina de epitélio intestinal. Observado em pequeno aumento de 40x.

A – Lúmen (cavidade ou canal dentro de uma estrutura com formato tubular)

B – Mucosa

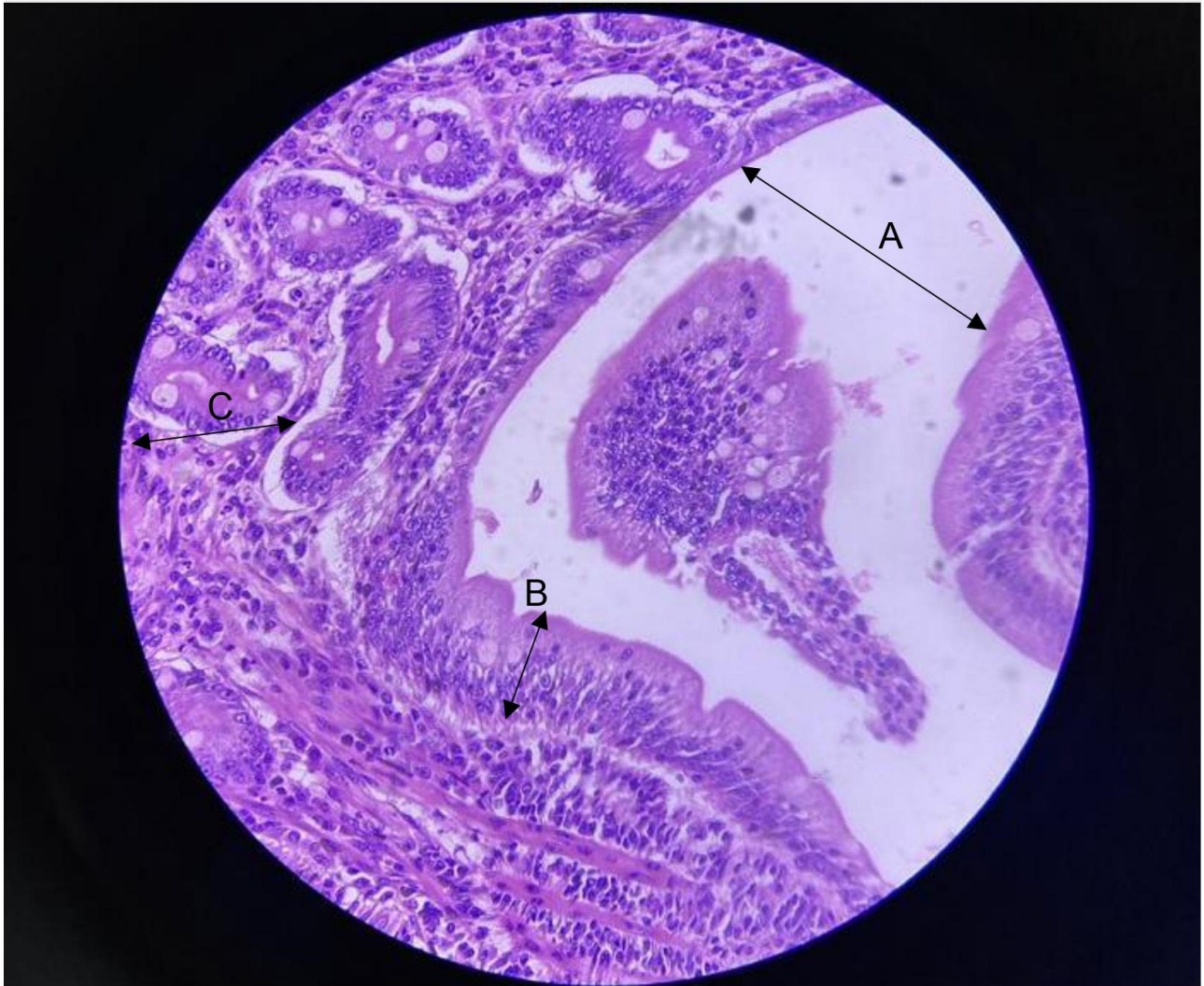
C – Submucosa (nessa região há presença de glândulas secretoras de muco)

D – Muscular



Legenda: Lâmina de epitélio intestinal. Observado em aumento de 100x, em que as células que compõem cada uma das camadas do intestino podem ser melhor visualizadas.

- A – Lúmen
- B – Mucosa
- C – Submucosa
- D – Muscular

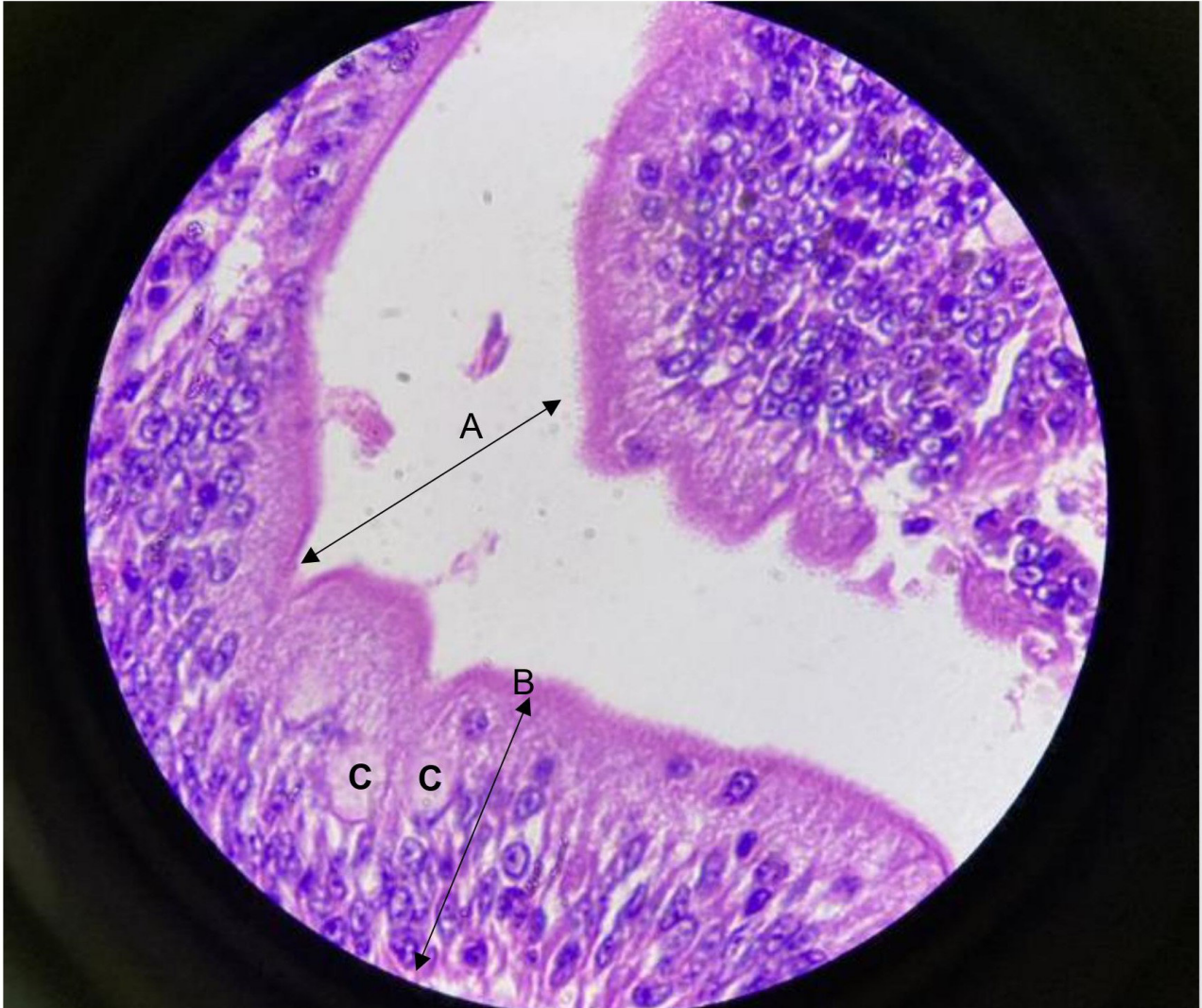


Legenda: Lâmina de epitélio intestinal. Observado em aumento médio de 400x.

A – Lúmen

B – Células epiteliais já podem ser observadas em formato de colunas

C – Glândulas duodenais: glândulas secretoras de muco



Legenda: Lâmina de epitélio intestinal. Observado em grande aumento de 1.000x.

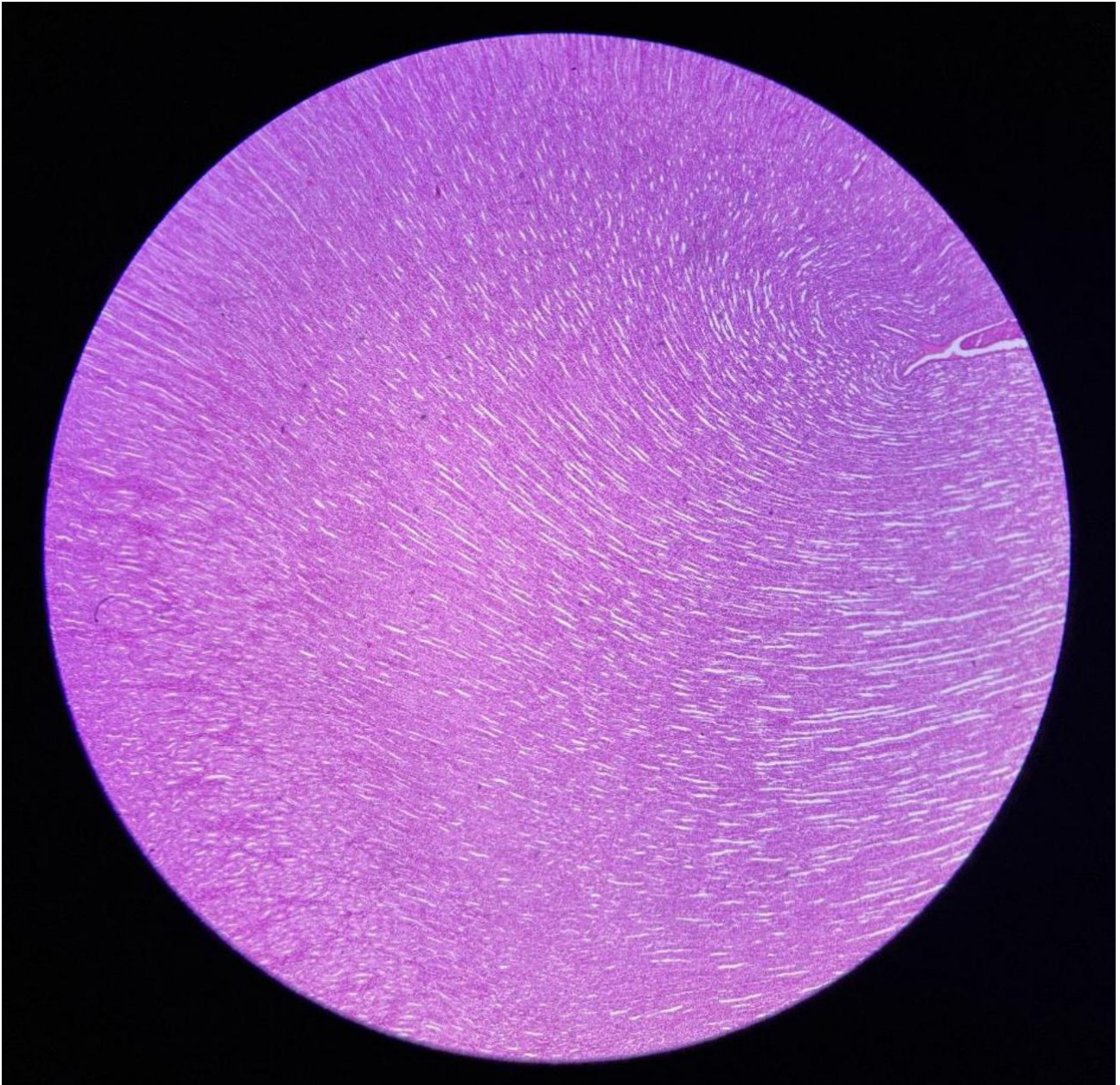
A – Lúmen

B – Células epiteliais colunares com núcleos arredondados e disposição em justaposição

C – Células caliciformes em destaque – produtoras de muco

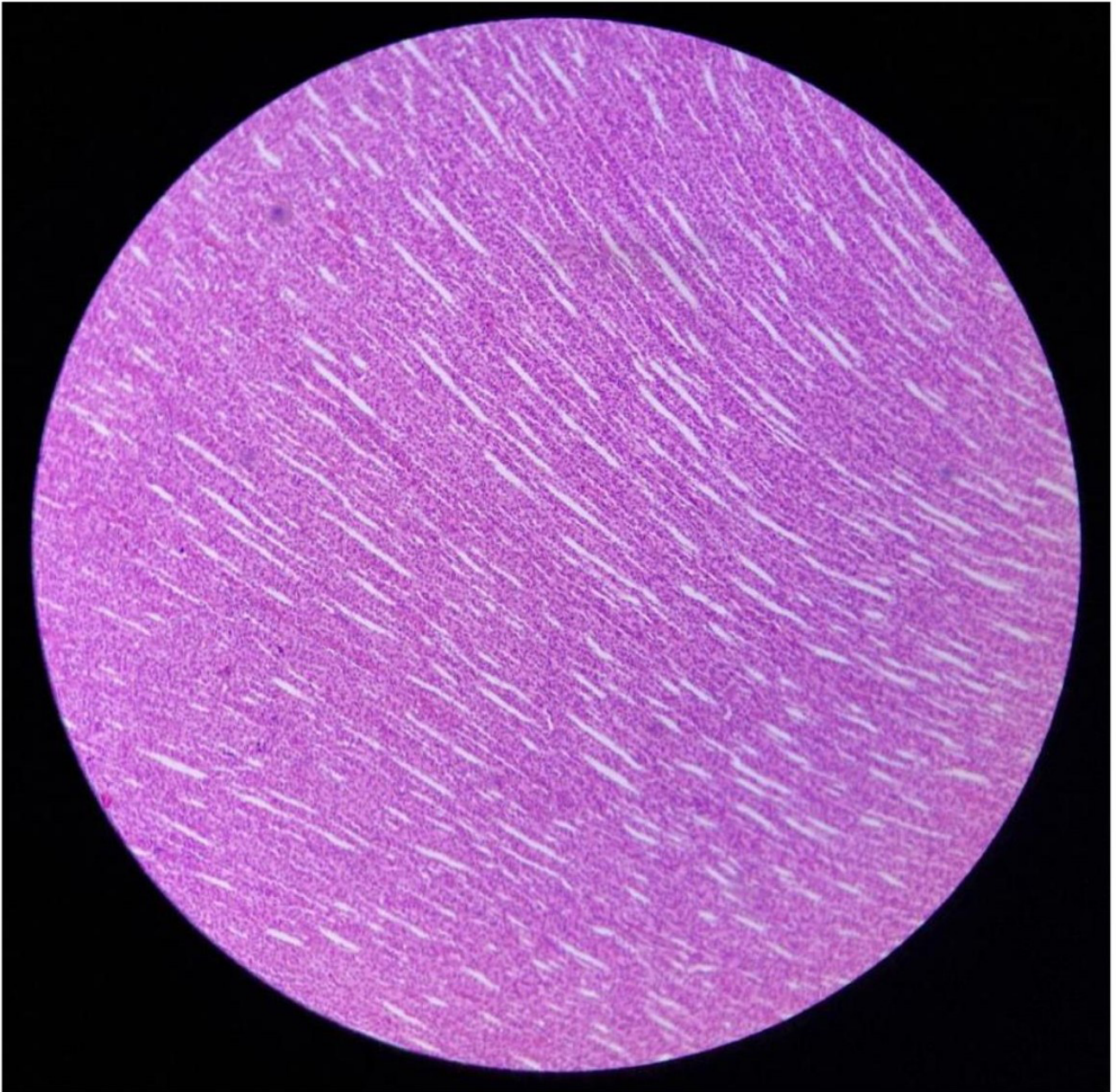
5. LÂMINA DE RIM DE RATO

TECIDO EPITELIAL DE REVESTIMENTO



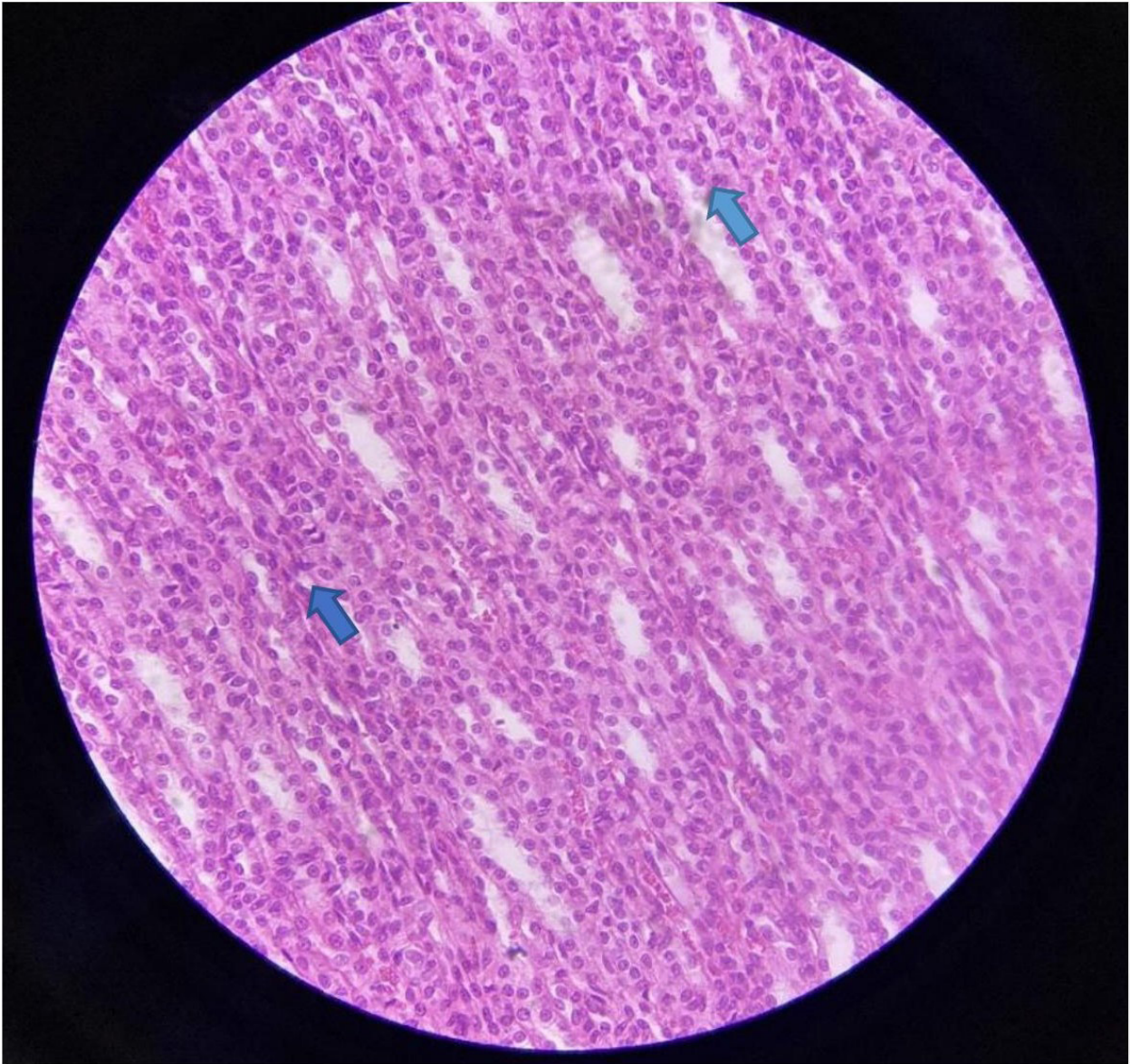
Legenda: Lâmina de rim de rato observado em pequeno aumento de 40x.

Descrição: Nesse aumento pode-se observar o epitélio presente no revestimento de superfícies internas do corpo, no caso, o rim.



Legenda: Lâmina de rim de rato em aumento de 100x.

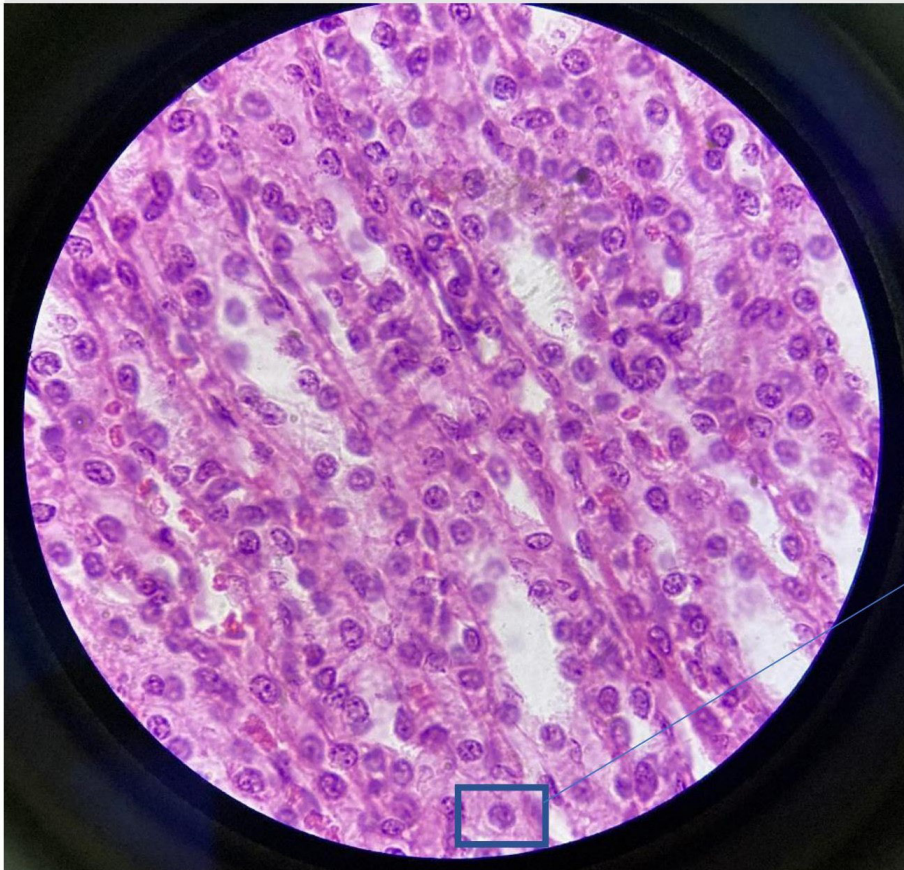
Descrição: Nesse aumento pode-se observar um pouco mais ampliada a imagem do epitélio de revestimento renal, mas ainda sem muitos detalhes.



Legenda: Lâmina de rim de rato em aumento de 400x.

Descrição: Nesse aumento pode-se observar o epitélio de revestimento simples cúbico com maior nitidez e a presença de vários núcleos centrais e arredondados na ponta das setas azuis.

➡ INDICA O NÚCLEO



Epitélio simples cúbico

Formam os ductos de algumas glândulas. Estão presentes na cobertura da superfície do ovário e compõem os túbulos renais.

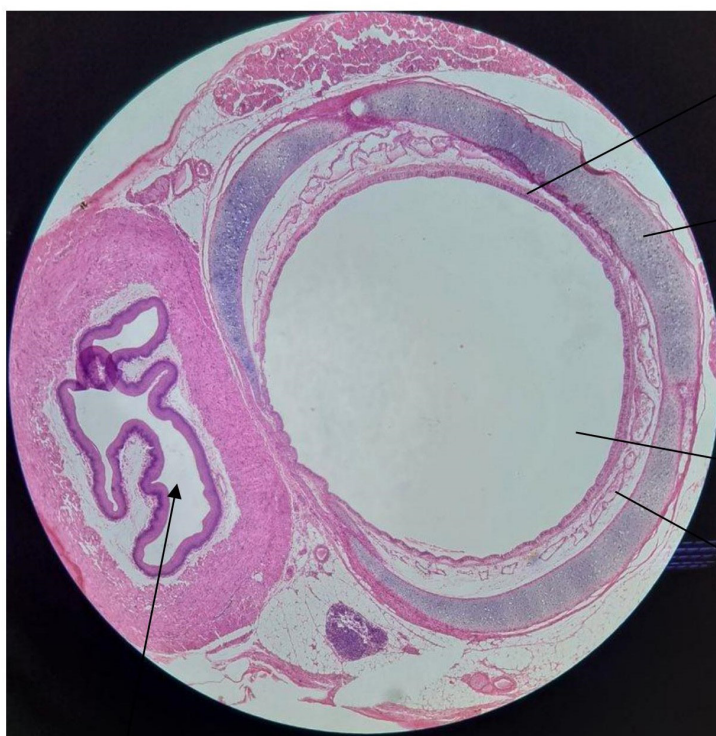Legenda: Lâmina de rim de rato. Aumento de 1.000x.

Descrição: Observa-se com nitidez o tecido **epitelial cúbico simples**. Em algumas células é possível observar um formato cuboide com o núcleo arredondado, destaque indicado pelo retângulo azul.

6. LÂMINA DE TRAQUEIA DE RATO

Tecidos observados:

- Tecido Epitelial de Revestimento;
- Tecido Conjuntivo Propriamente Dito (TCPD);
- Tecido Cartilaginoso;
- Tecido Muscular.



Tecido epitelial

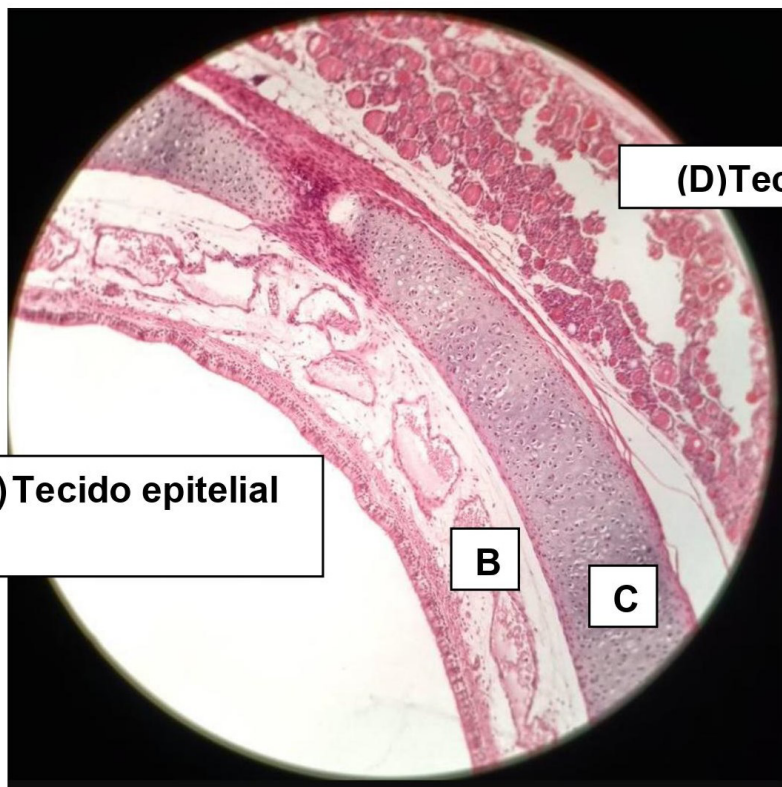
Tecido Cartilaginoso (cartilagem hialina)

Lúmen da traqueia

Tecido conjuntivo

Lúmen do esôfago

Legenda: Lâmina de traqueia de rato observada em pequeno aumento de 40x. Note a diferença entre a luz (lúmen) da traqueia (regular) e do esôfago (irregular). Cada tipo de tecido constituinte desse órgão apresenta uma coloração diferente; em azul, temos o tecido cartilaginoso.



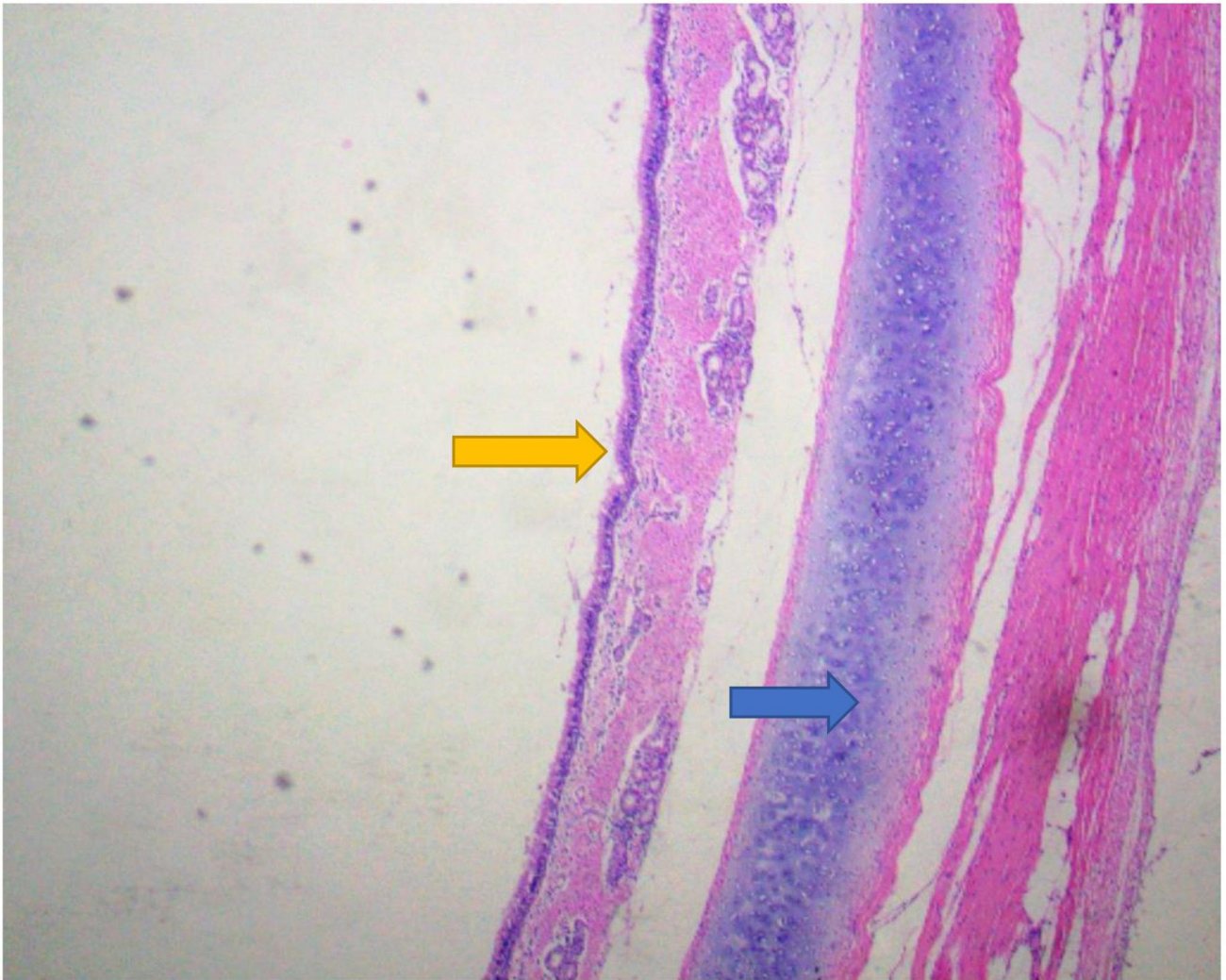
(A) Tecido epitelial

(D) Tecido muscular

(B) Tecido conjuntivo

(C) Tecido cartilaginoso

Legenda: Lâmina de traqueia de rato em aumento médio de 100x. Note a distribuição dos diferentes tecidos e a distribuição dos constituintes celulares presentes em cada um deles.

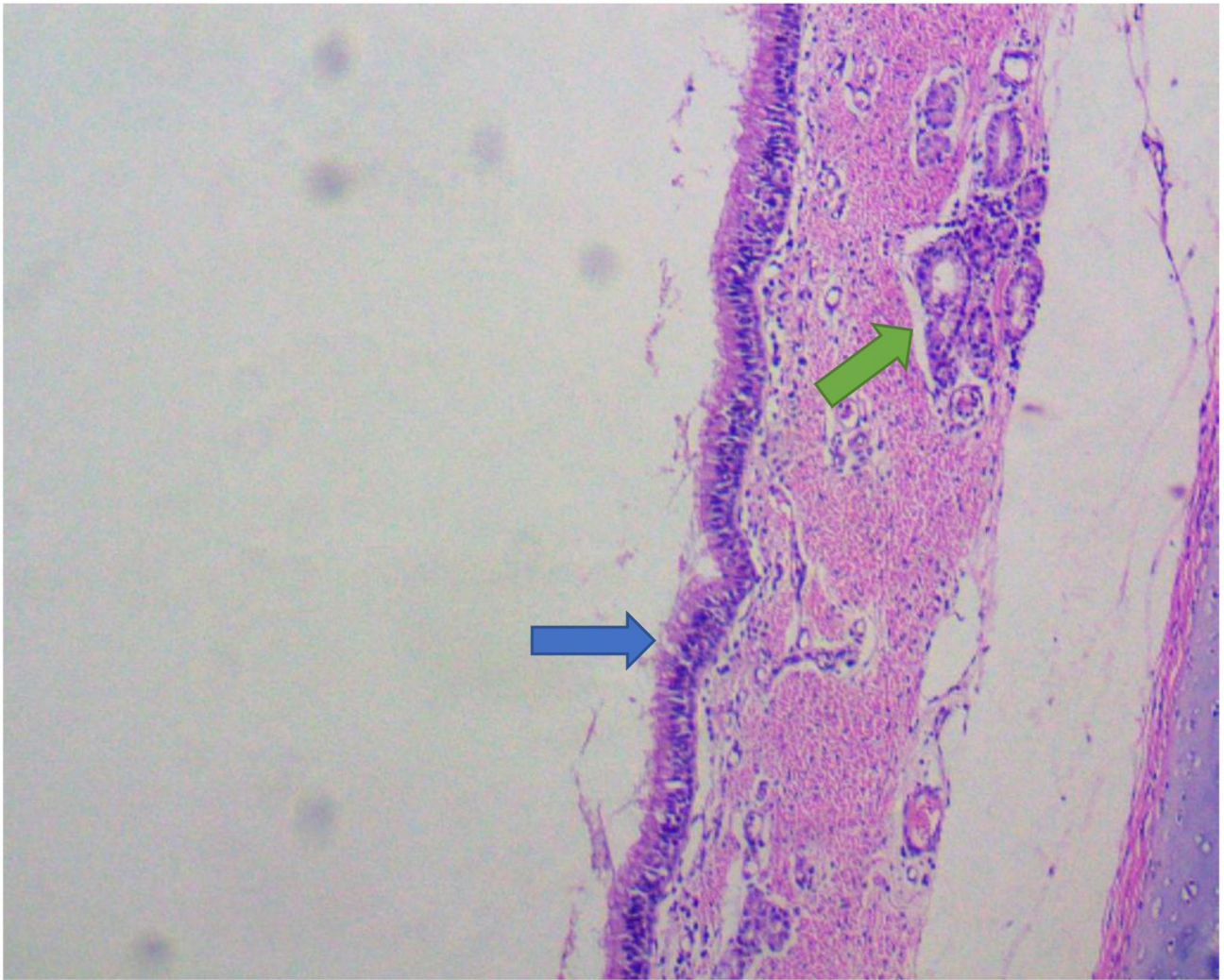


Legenda: Lâmina de traqueia de rato. Aumento de 40x.

Descrição: Nesse aumento é possível observar algumas estruturas da traqueia, indicadas pelas setas coloridas abaixo:

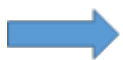 EPITÉLIO DE REVESTIMENTO (TRATO RESPIRATÓRIO SUPERIOR) DO TIPO PSEUDOESTRATIFICADO CILÍNDRICO CILIADO

 CARTILAGEM HIALINA



Legenda: Lâmina de traqueia de rato. Aumento de 100x.

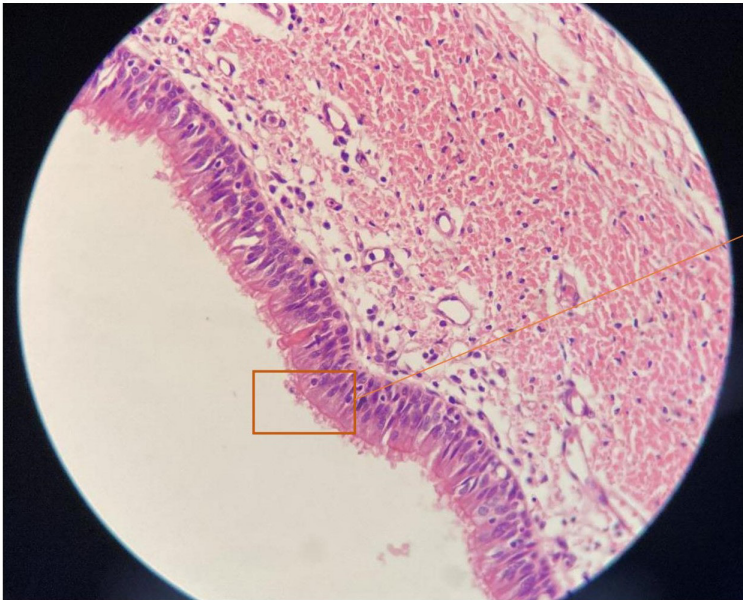
Descrição: Nesse aumento nota-se a presença de algumas glândulas (seta verde), como também das células caliciformes, além das células epiteliais de revestimento, que apresentam cílios na sua extremidade apical, que recobrem toda a luz da traqueia.



CÉLULAS CALICIFORMES E CÍLIOS DO TRATO RESPIRATÓRIO



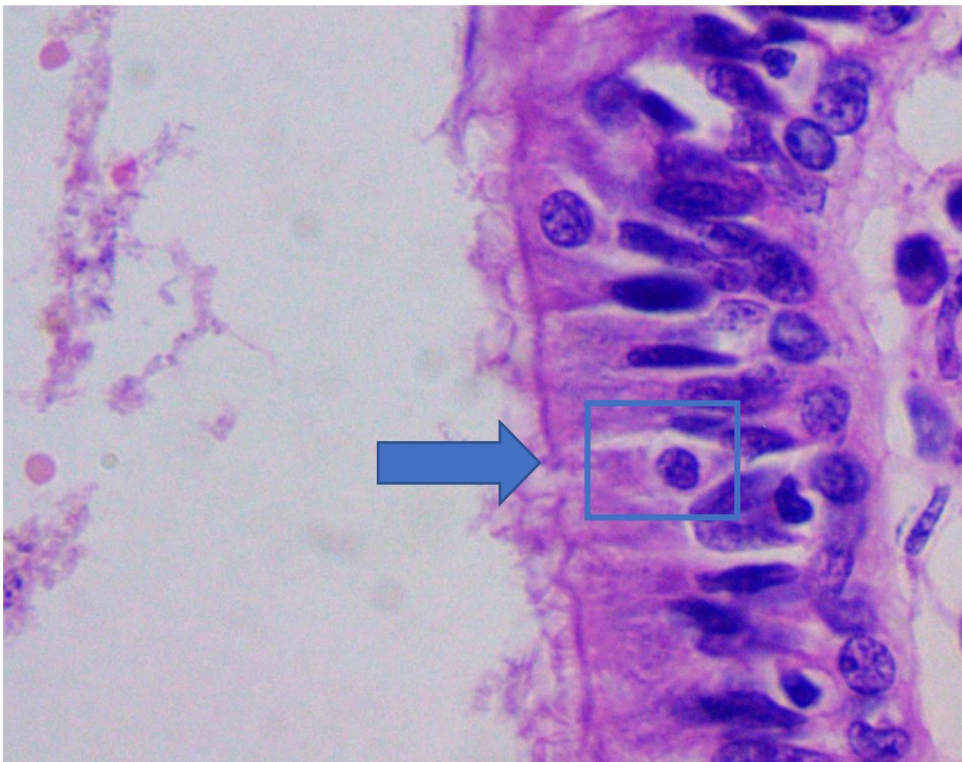
GLÂNDULAS



Cílios – Possuem função de defesa mecânica, através dos movimentos constantes. Produzem uma camada fluida de muco que recobre as vias aéreas.

Legenda: Lâmina de traqueia de rato. Aumento de 400x.

Descrição: Nesse aumento pode-se observar as células epiteliais de revestimento com os cílios na porção apical e algumas células caliciformes.



Legenda: Lâmina de traqueia de rato. Aumento de 1.000x.

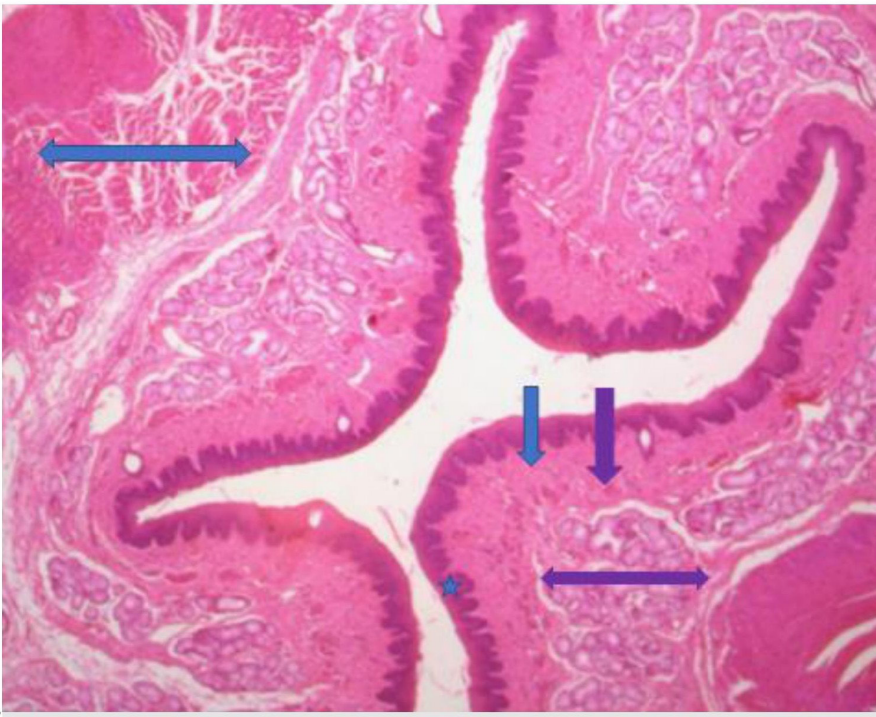
Descrição: Pode-se observar a estrutura das células caliciformes (células exócrinas unicelulares). Possuem formato de cálice e sua porção voltada para a luz do trato respiratório (teca) é preenchida por grânulos de secreção que liberam mucinogênio (proteínas glicosiladas) quando são estimuladas por irritação química e inervação parassimpática.

➡ TECA (PORÇÃO SECRETORA)

7. LÂMINA DE ESÔFAGO

Tecidos observados:

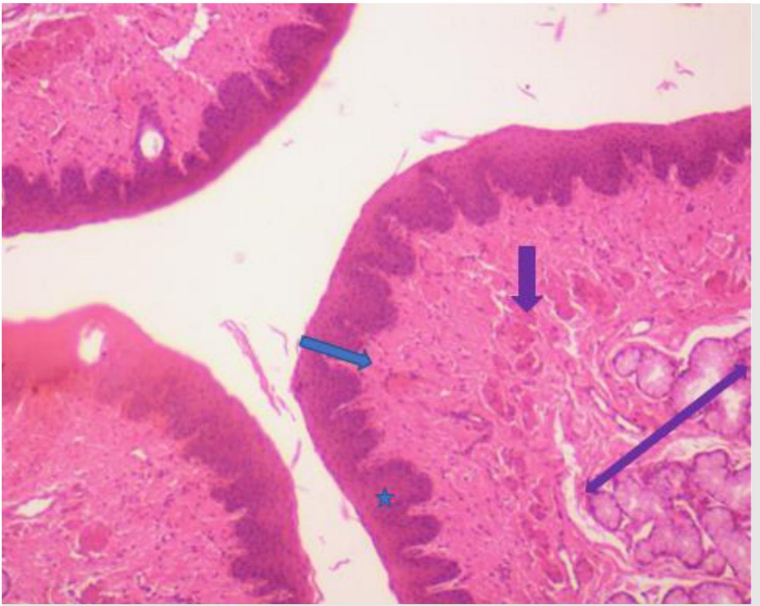
1. Tecido epitelial pavimentoso estratificado não queratinizado;
2. Tecido conjuntivo denso não modelado;
3. Tecido muscular.



Legenda: Lâmina de esôfago em corte longitudinal, observado em pequeno aumento de 40x.

Descrição:

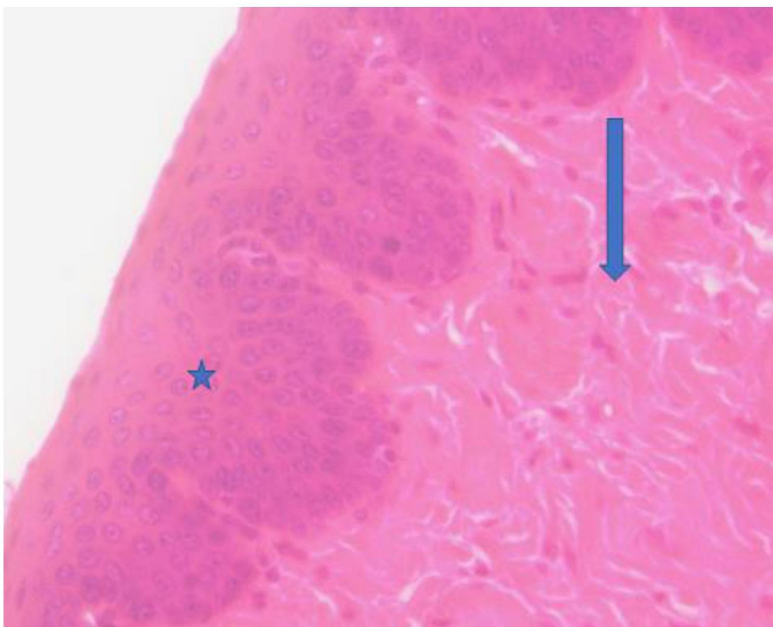
- ★ Mucosa constituída de epitélio pavimentoso estratificado não queratinizado;
- ↓ Lâmina própria;
- ↓ Camada muscular da mucosa, composta por camadas de células musculares lisas;
- ↔ Submucosa constituída de tecido conjuntivo denso não modelado, com presença de ácinos mucosos.
- ↔ Camada muscular formada por músculo liso/esquelético (dependendo da porção do esôfago).



Legenda: Lâmina de esôfago em corte longitudinal, observada em aumento de 100x.

Descrição:

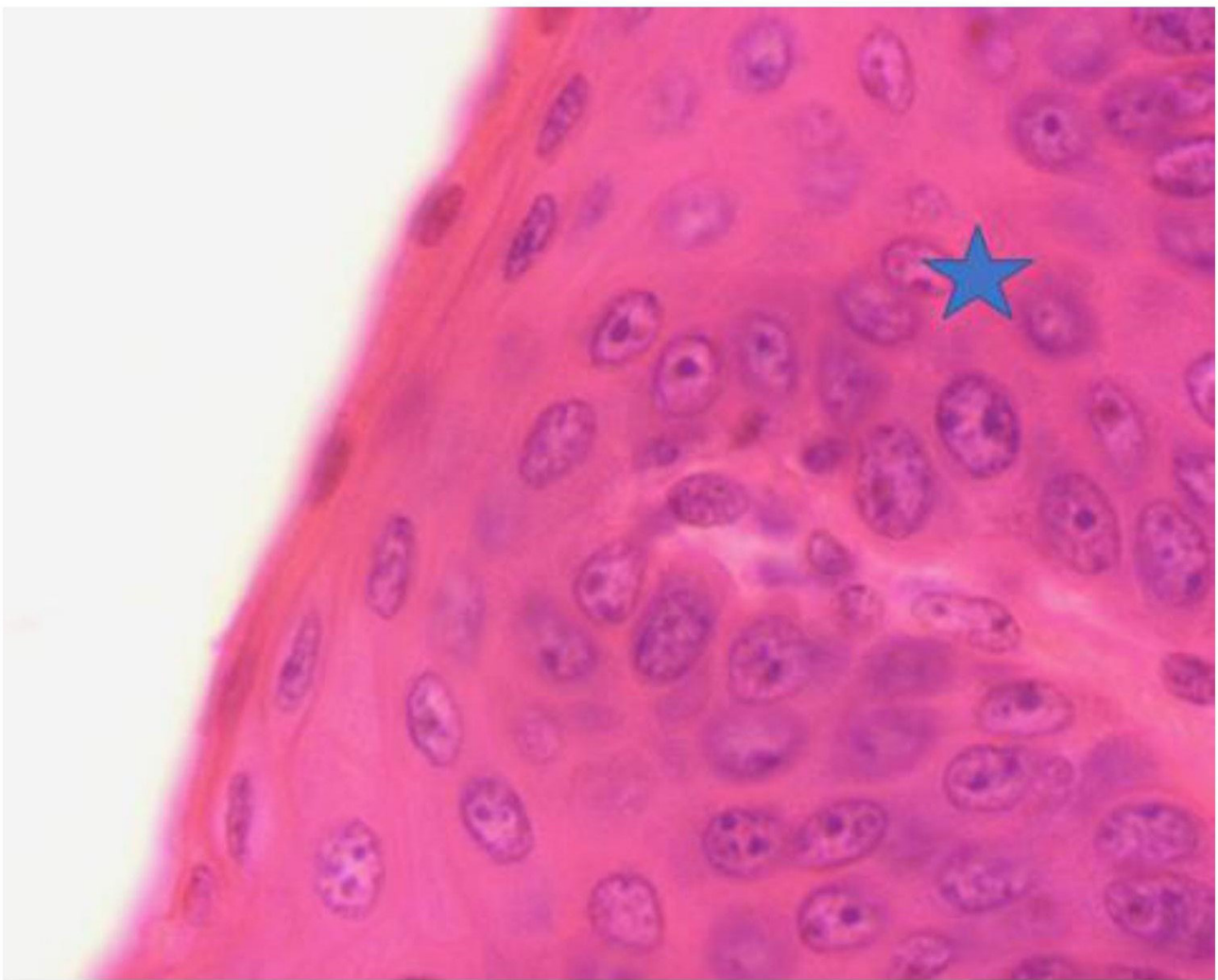
- ★ Mucosa constituída de epitélio pavimentoso estratificado não queratinizado;
- ↓ Lâmina própria;
- ↓ Camada muscular da mucosa, composta por camadas de células musculares lisas;
- ↔ Submucosa constituída de tecido conjuntivo denso não modelado, com presença de ácinos mucosos.



Legenda: Lâmina de esôfago em corte longitudinal, observada em aumento de 400x.

Descrição:

- ★ Mucosa constituída de epitélio pavimentoso estratificado não queratinizado;
- ↓ Lâmina própria.



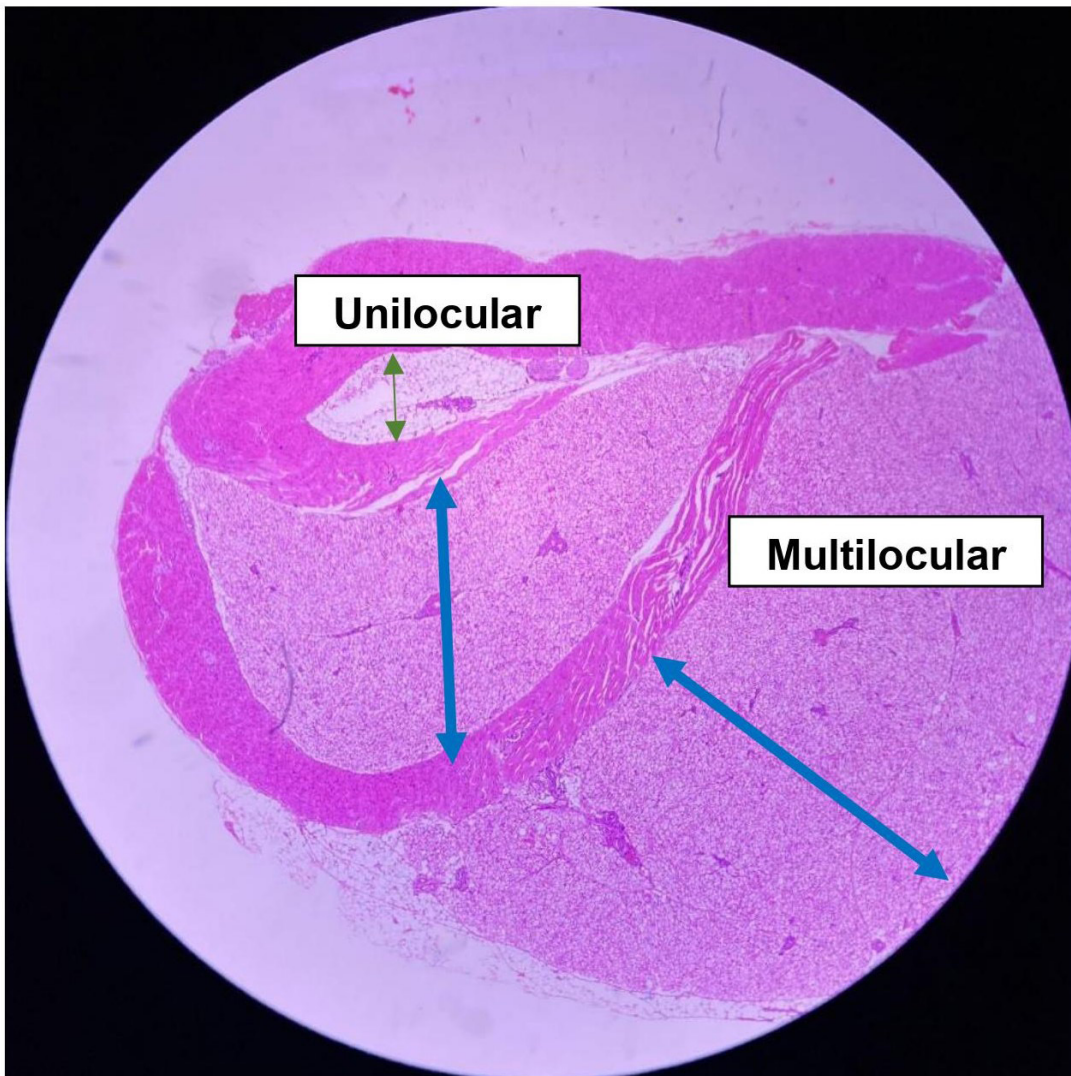
Legenda: Lâmina de esôfago em corte longitudinal, observada em grande aumento de 1.000x.

Descrição:

★ Mucosa constituída de epitélio pavimentoso estratificado não queratinizado.

8. LÂMINA DE TECIDO ADIPOSEO

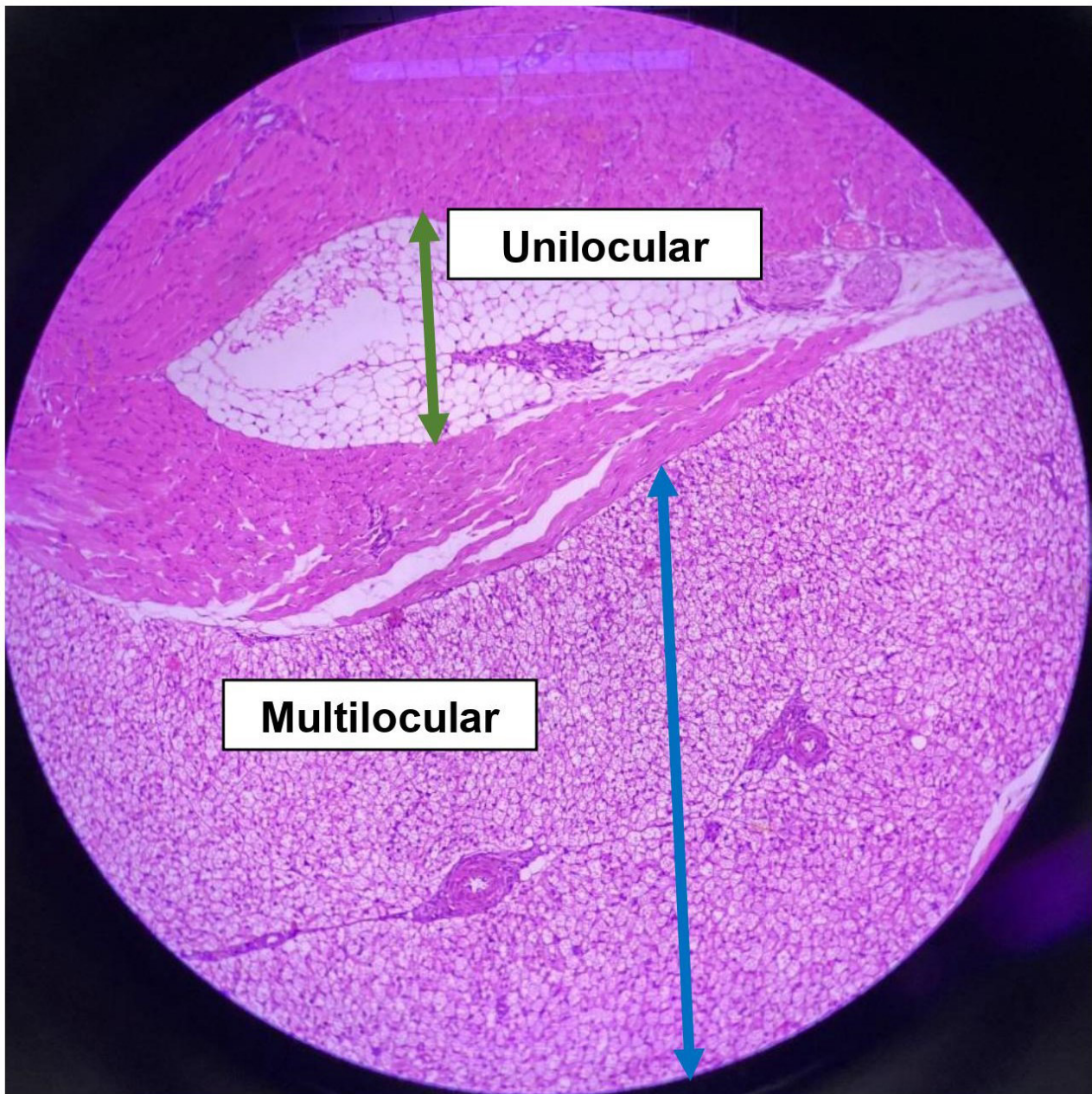
- Tipos de tecidos adiposos observados:
Tecido adiposo unilocular (seta verde) e multilocular (seta azul).



Legenda: Lâmina de tecido adiposo observado em pequeno aumento (40x).

Descrição: A seta em verde representa o tecido adiposo unilocular e a seta em azul o tecido multilocular. Entre eles, há uma camada de músculo liso.

- ↔ **Tecido adiposo unilocular**
- ↔ **Tecido adiposo multilocular**

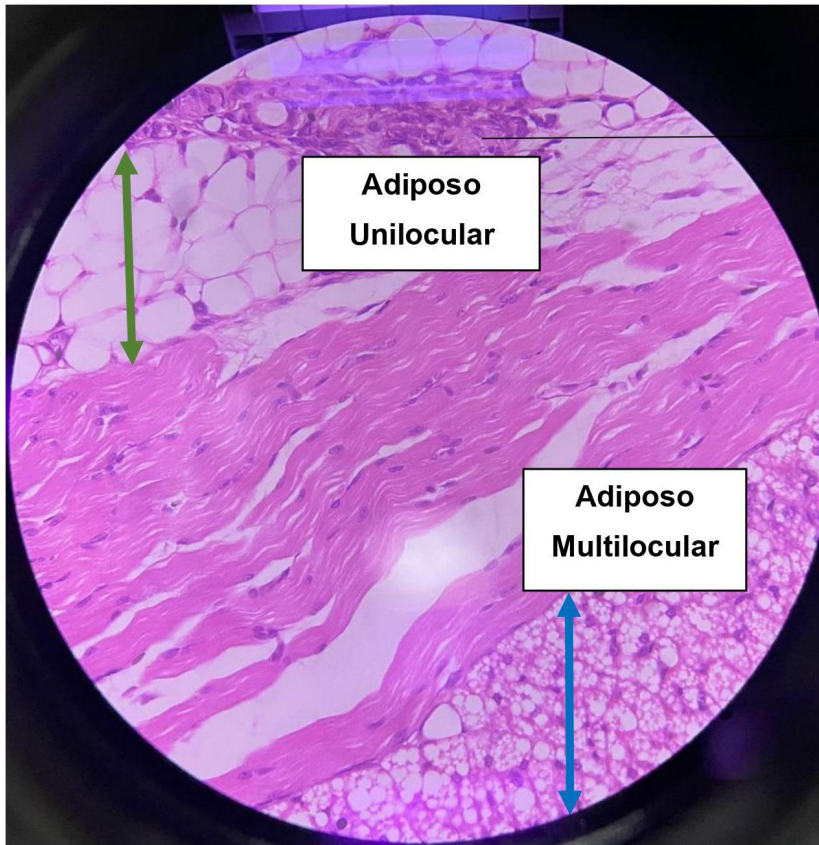


Legenda: Lâmina de tecido adiposo em aumento de 100x. A seta verde indica o tecido adiposo unilocular e a seta azul o multilocular.

Descrição: Nesse aumento, já é possível notar as diferenças e algumas particularidades entre as células de cada um dos tecidos:

↔ **Tecido adiposo unilocular**, envolve praticamente todo o tecido adiposo encontrado em humanos, é distribuído pelo corpo, se acumulando em locais dependendo do sexo, da genética e da idade. Relaciona-se com a reserva de energia, proteção e sustentação dos órgãos internos e atuação como isolante térmico. As células adiposas uniloculares são grandes, isoladas, esféricas e quando se juntam tornam-se poliédricas.

↔ **Tecido adiposo multilocular**, o qual tem distribuições limitadas em áreas determinadas (região das cinturas escapular e pélvica). As células são menores que a do adiposo unilocular e têm forma poligonal.



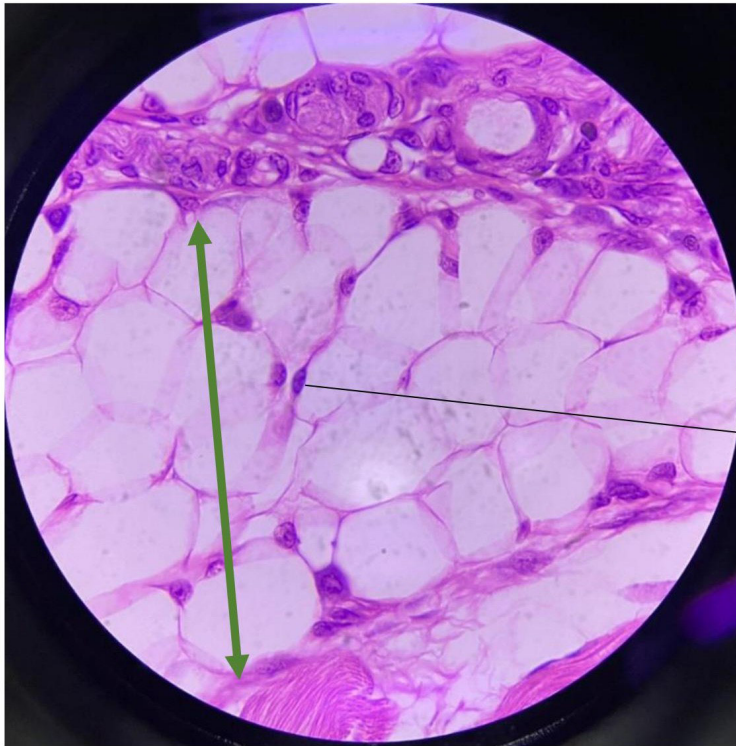
Tecido conjuntivo propriamente dito

Adiposo
Unilocular

Adiposo
Multilocular

Legenda: Lâmina de tecido adiposo em aumento de 400x. A seta verde indica o tecido adiposo unilocular e a seta azul o multilocular.

Descrição: Nesse aumento, é possível observar a forma poligonal e a delimitação do adipócito com o seu núcleo alongado e situado na periferia celular.



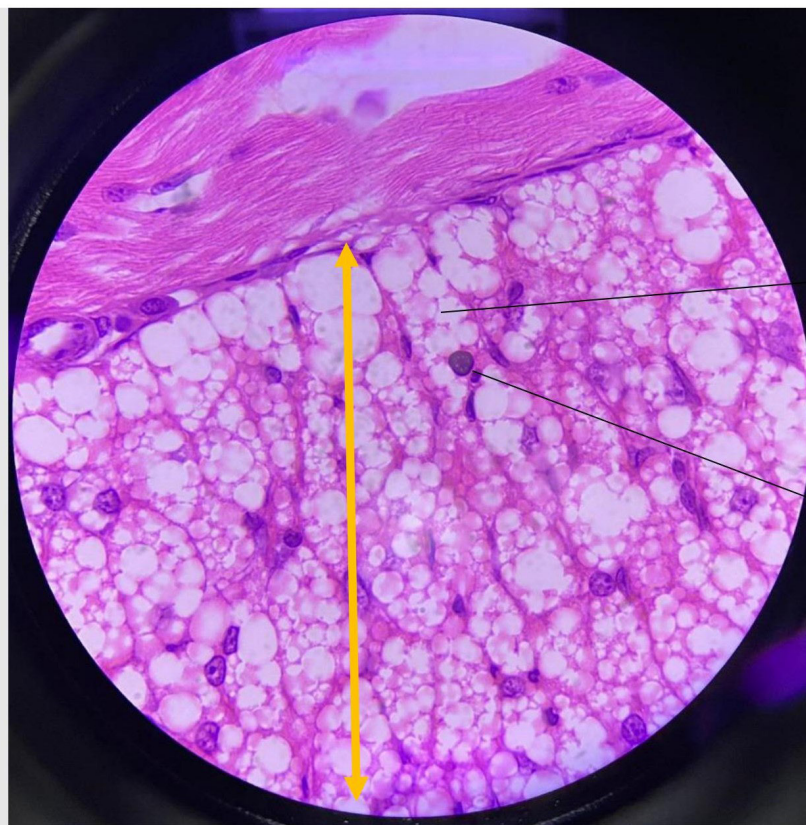**Núcleo periférico do
Adipócito Unilocular**

Legenda: Lâmina de tecido adiposo. Grande aumento de 1000x. A seta verde indica o tecido adiposo unilocular.

Descrição: Nesse aumento, além da camada do músculo liso estar mais aparente, há também a presença do tecido conjuntivo propriamente dito (parte central da imagem).

↔ **Tecido adiposo unilocular.** Nesse aumento verifica-se que as células adiposas uniloculares são globosas, grandes, esféricas e apresentam núcleo evidente e deslocado para a periferia. Note que a região citoplasmática está sem coloração aparente, facilitando sua identificação.

↔ **Tecido adiposo multilocular.** Nesse aumento, verifica-se que as células são menores que a do adiposo unilocular, possuem formato poligonal, núcleo periférico e arredondado e múltiplas gotas de lipídeos em áreas claras presentes no citoplasma.



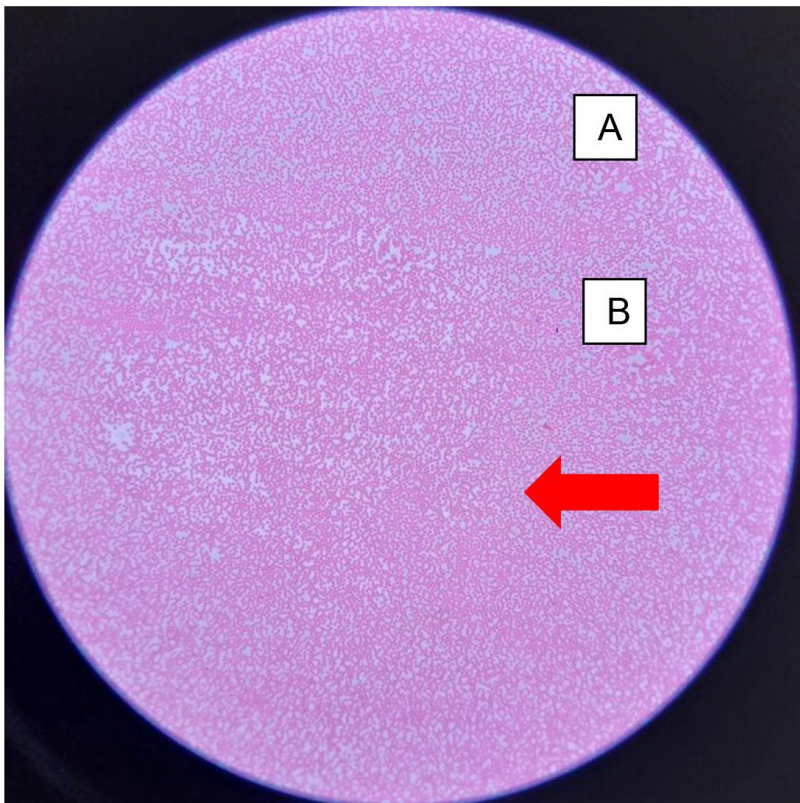
Tecido Adiposo Multilocular

Núcleo do Adipócito
Multilocular

Legenda: Lâmina de tecido adiposo multilocular. Grande aumento de 1.000x. A seta amarela indica o tecido adiposo multilocular.

Descrição: Nesse aumento, é possível observar o formato poligonal e alongado do adipócito com múltiplas gotículas de lipídeos distribuídas pelo citoplasma celular. Note o núcleo único, pequeno e periférico desse adipócito.

9. LÂMINA DE ESFREGAÇO SANGUÍNEO

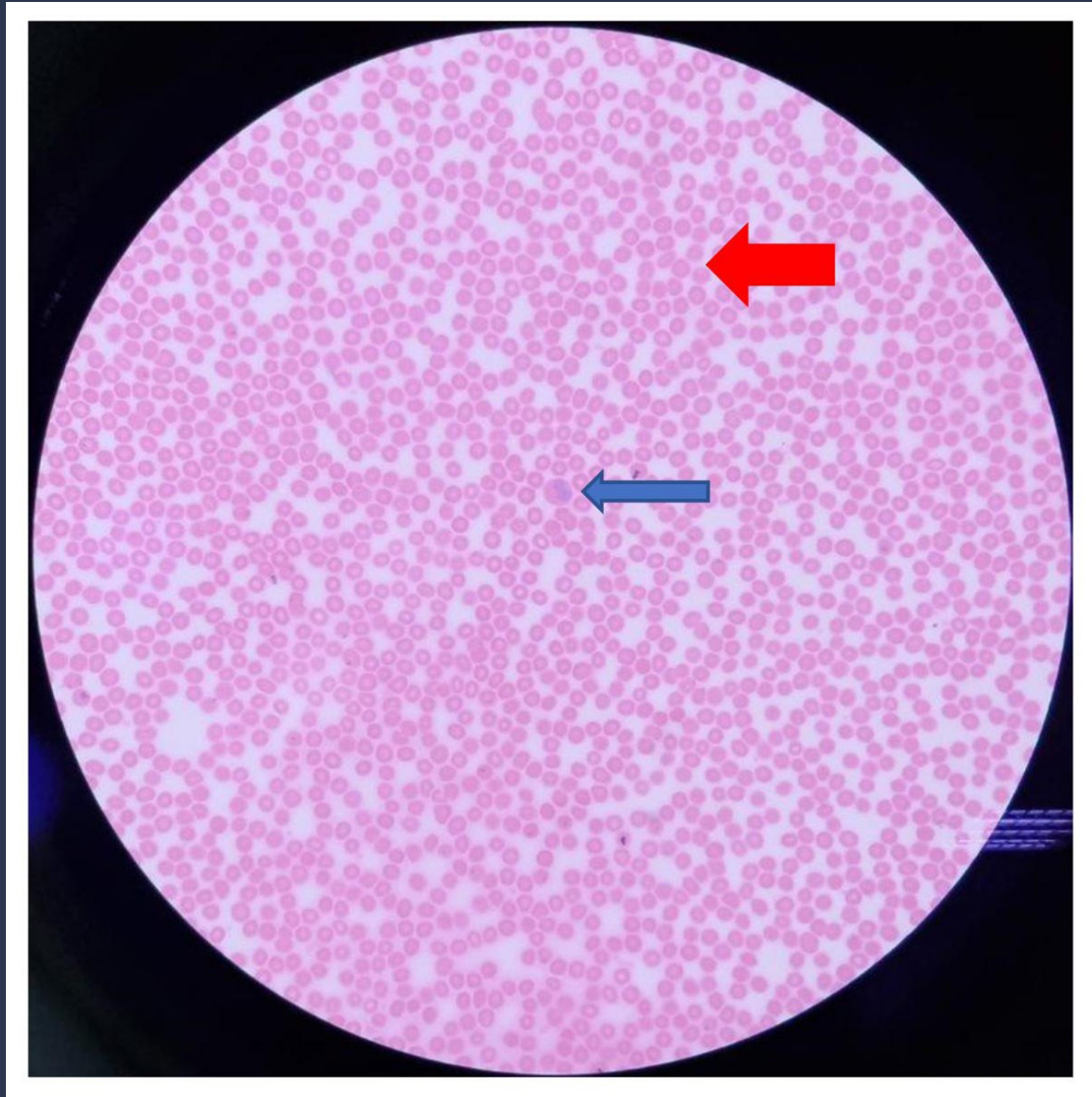


Hemácias

Legenda: Lâmina de esfregaço sanguíneo observado em pequeno aumento (40x).

Descrição: Nota-se a predominância das hemácias por toda extensão da lâmina. Nesse aumento não é possível a observação minuciosa dos aspectos celulares da hemácia.

← HEMÁCIAS

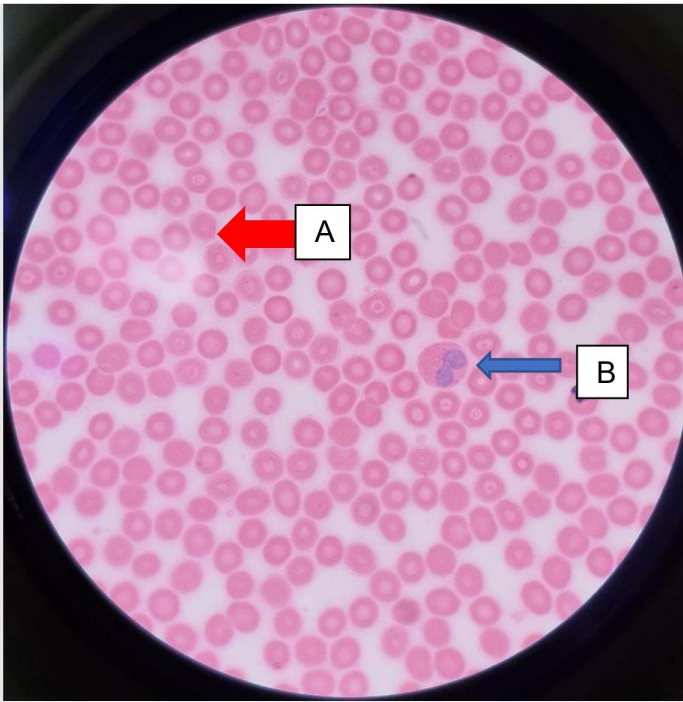


Legenda: Lâmina de esfregaço sanguíneo observado em aumento médio de 400x.

Descrição: Nesse aumento, observamos com maior detalhe as **hemácias** (seta vermelha), coradas uniformemente em vermelho (apenas com centro mais claro) e alguns poucos leucócitos, em destaque (seta azul), ainda sem conseguir distinguir os vários tipos deles.

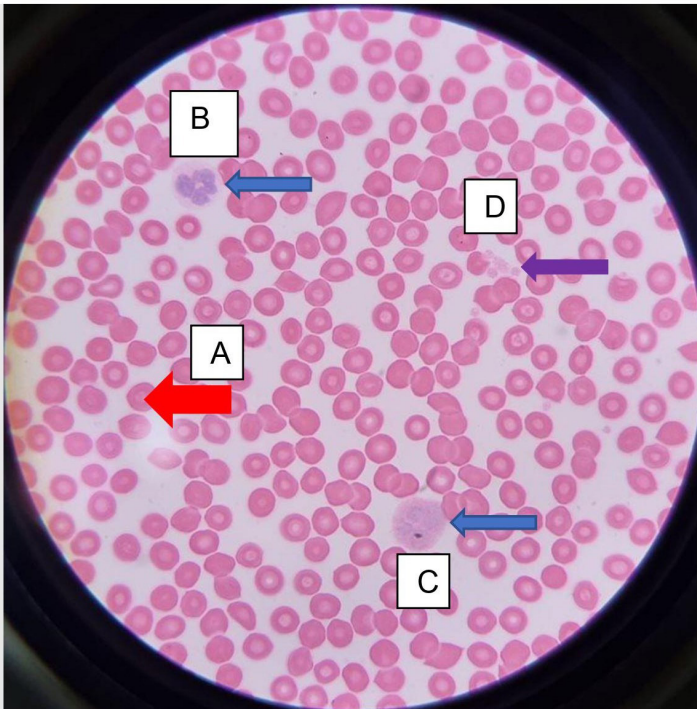
← HEMÁCIAS

← LEUCÓCITOS



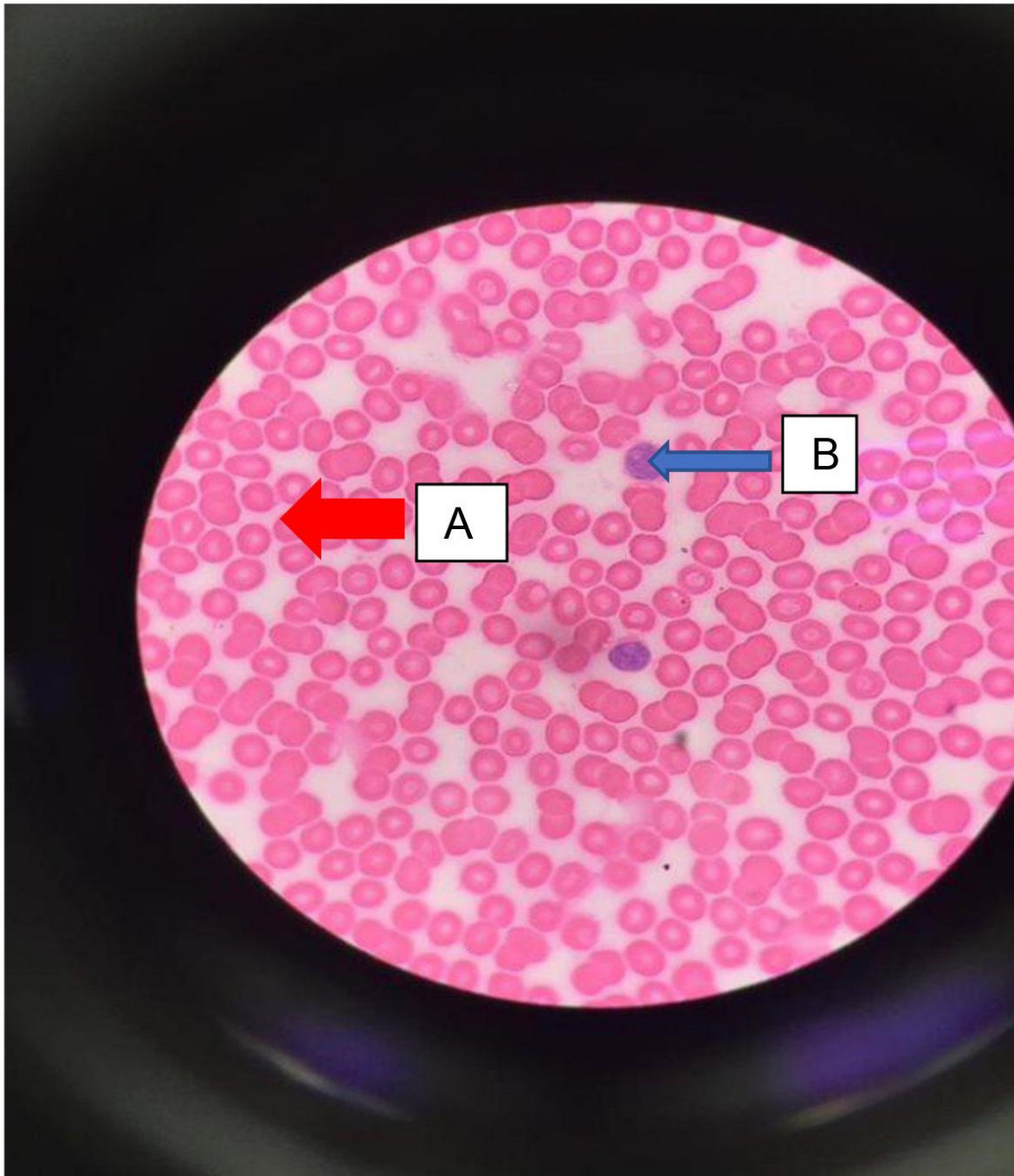
Legenda: Lâmina de esfregaço sanguíneo observado em aumento de 1.000x.

Descrição: Nesse aumento, observamos **hemácias** (A) anucleadas e um **leucócito eosinófilo** (B) binucleado com diferença na coloração de núcleo e citoplasma.



Legenda: Esfregaço sanguíneo observado em aumento de 1.000x.

Descrição: Nesse aumento, observamos **hemácias** (A), leucócito: **neutrófilo** (B) (polimorfonuclear), **monócito** (C) com núcleo único e em formato de ferradura e **plaquetas** (D).



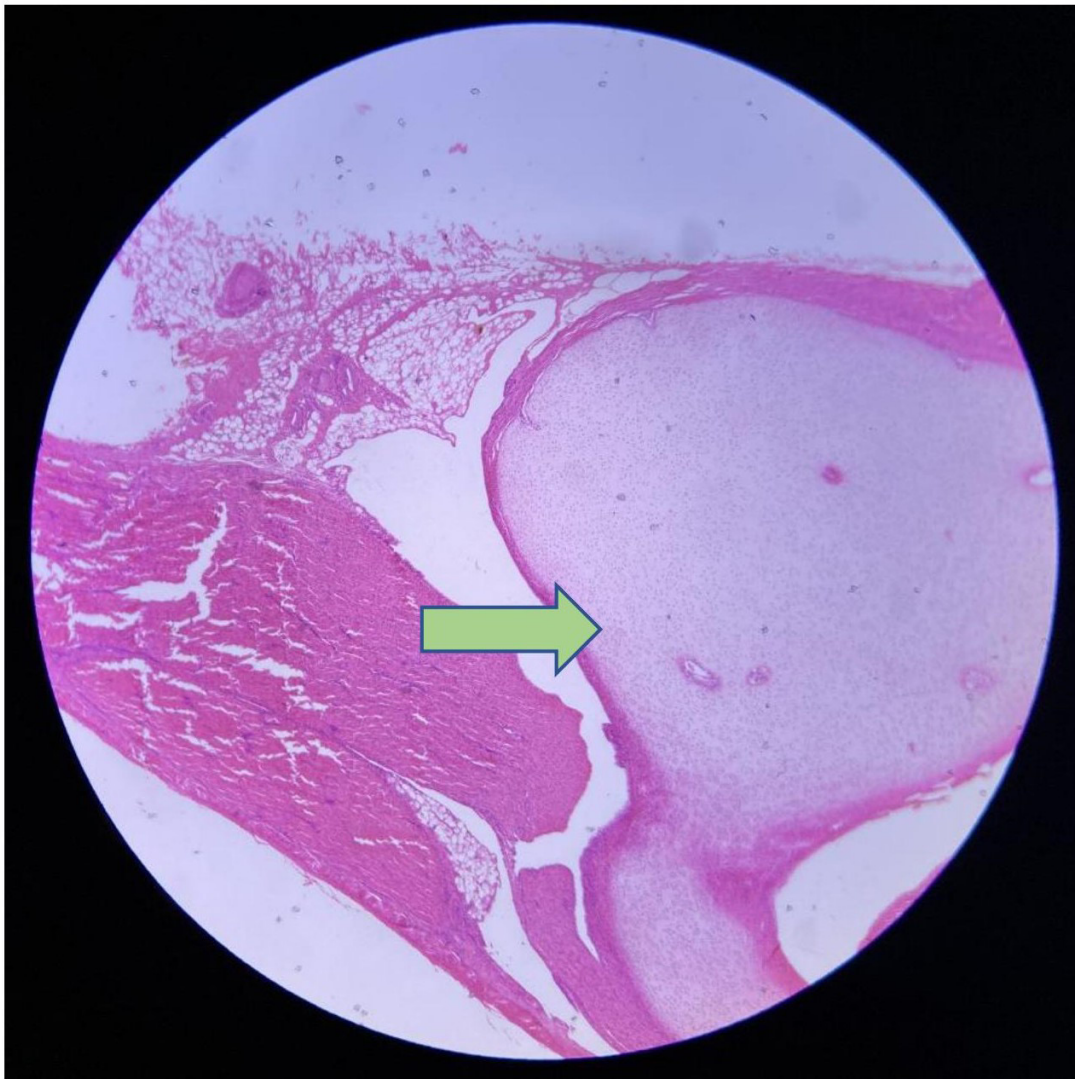
Legenda: Esfregaço sanguíneo observado em aumento de 1.000x.

Descrição: Nesse aumento, observamos as **hemácias** (A) e os linfócitos (B), células sem granulações citoplasmáticas (agranulócitos) com núcleo grande e bem corado.

10. LÂMINA DE TENDÃO

Tecidos observados:

- Fibrocartilagem

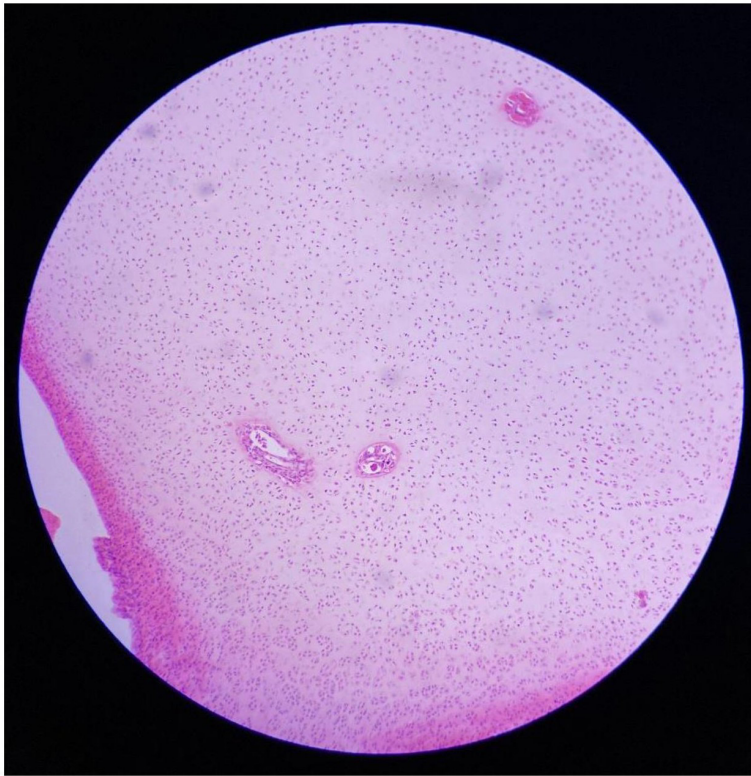


Legenda: Lâmina de tendão. Aumento de 40x.

Descrição: Nota-se, no aumento apresentado, a imagem do tendão. A seta indica o local onde a cartilagem está presente.

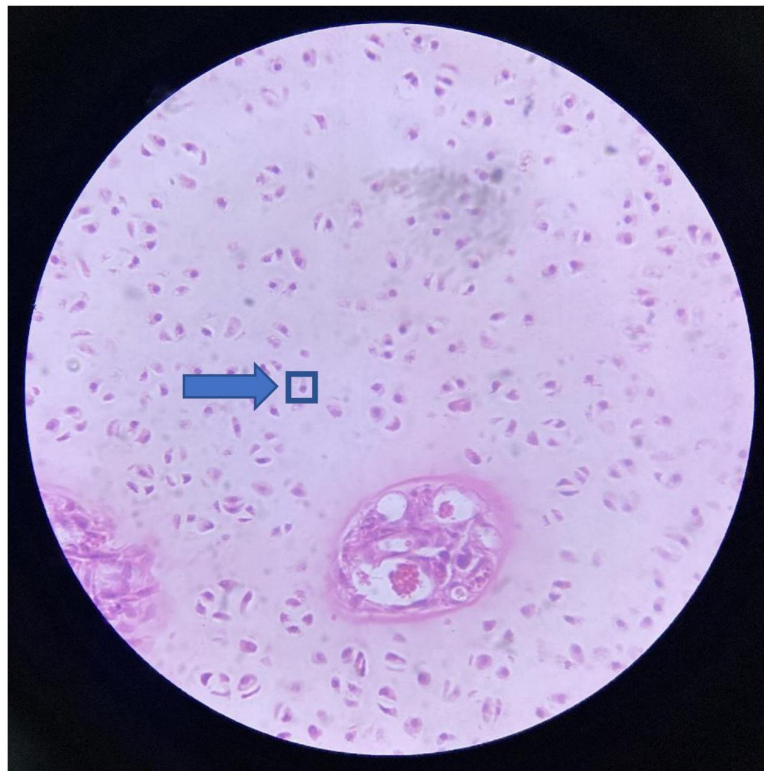


CARTILAGEM



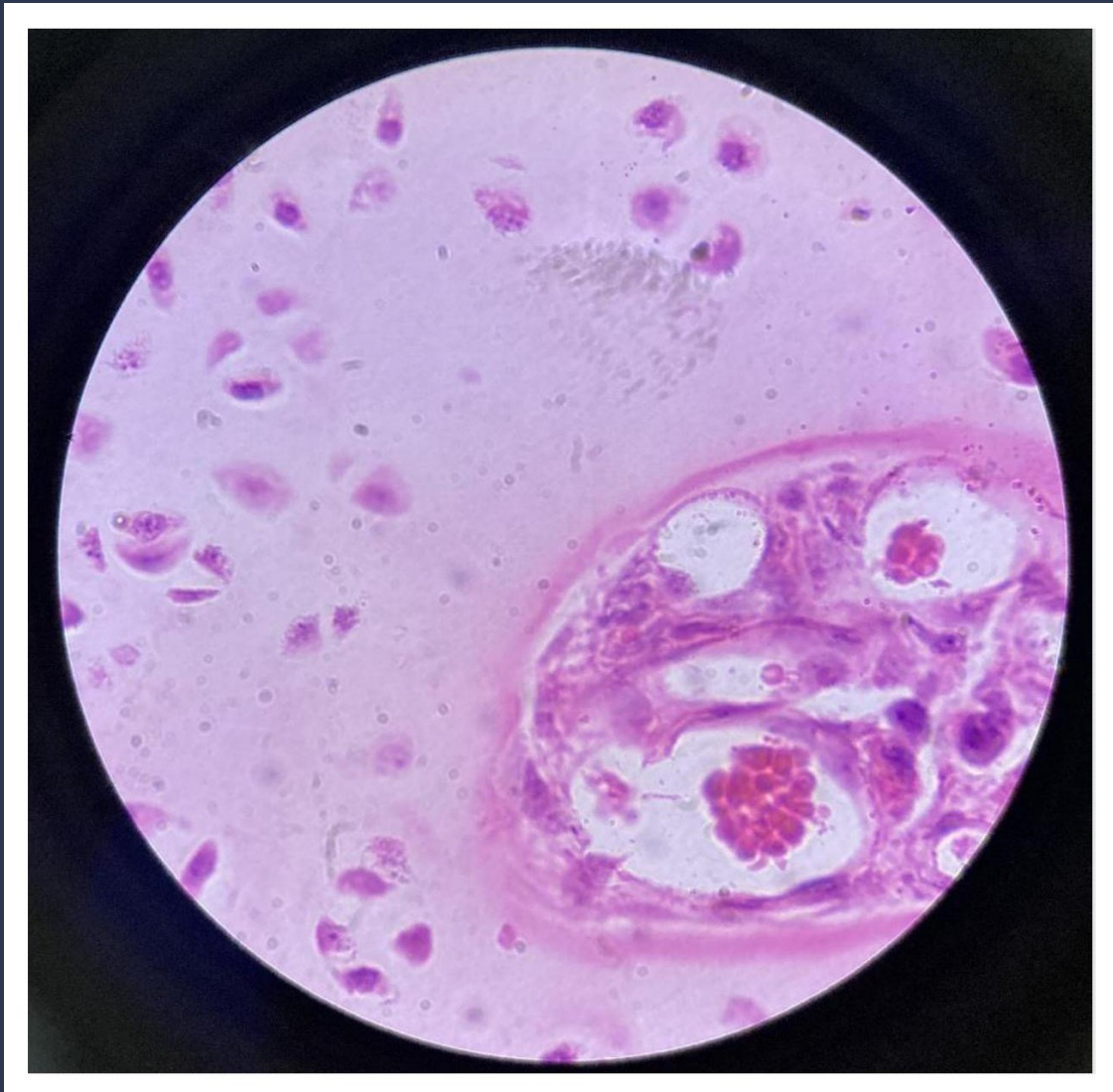
Legenda: Lâmina de tendão. Aumento de 100x.

Descrição: Nesse aumento pode-se observar a cartilagem do tipo fibrocartilagem mais próxima. Não há presença de vasos sanguíneos.



Legenda: Lâmina de tendão. Aumento de 400x.

Descrição: Pode-se observar no aumento indicado a presença de condrócito, na ponta da seta azul, as células presentes nas cartilagens.



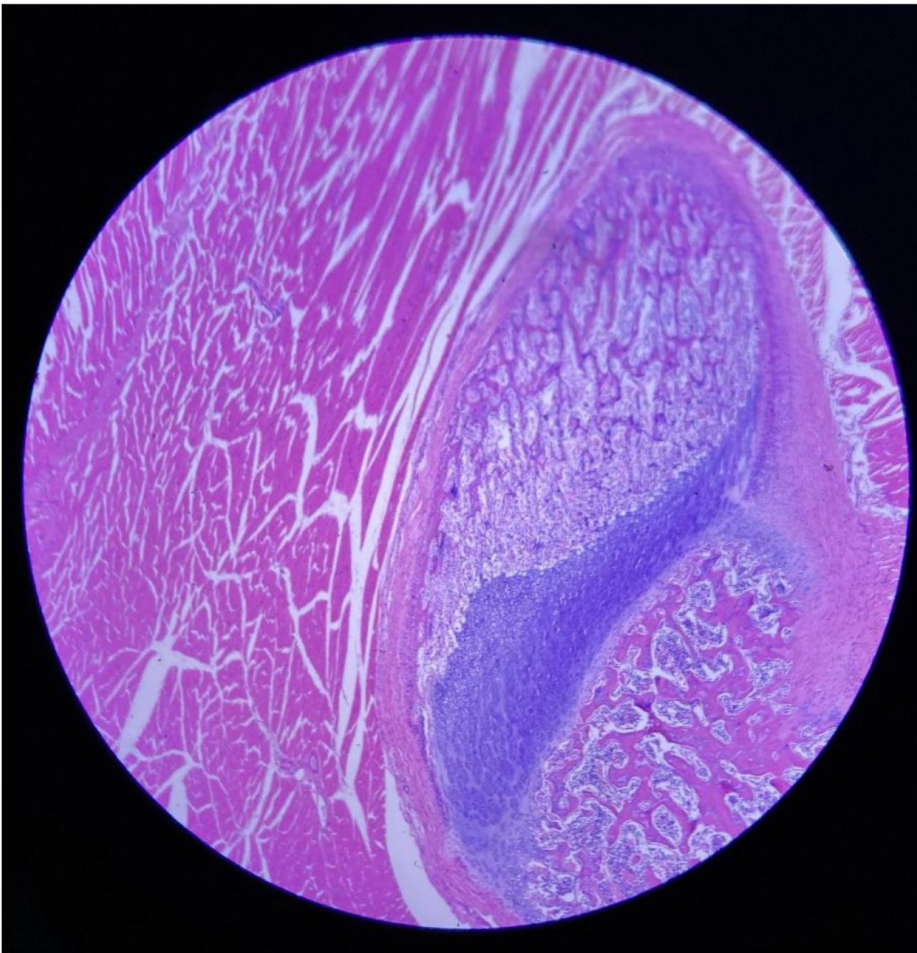
Legenda: Lâmina de tendão. Aumento de 1.000x.

Descrição: Nesse aumento, nota-se a presença de diversos condrócitos, formando a fibrocartilagem. São formadas por densas e grossas fibras de colágeno tipo I, gerando grande resistência a grandes forças.

11. LÂMINA DE OSSIFICAÇÃO ENDOCONDRA DO JOELHO

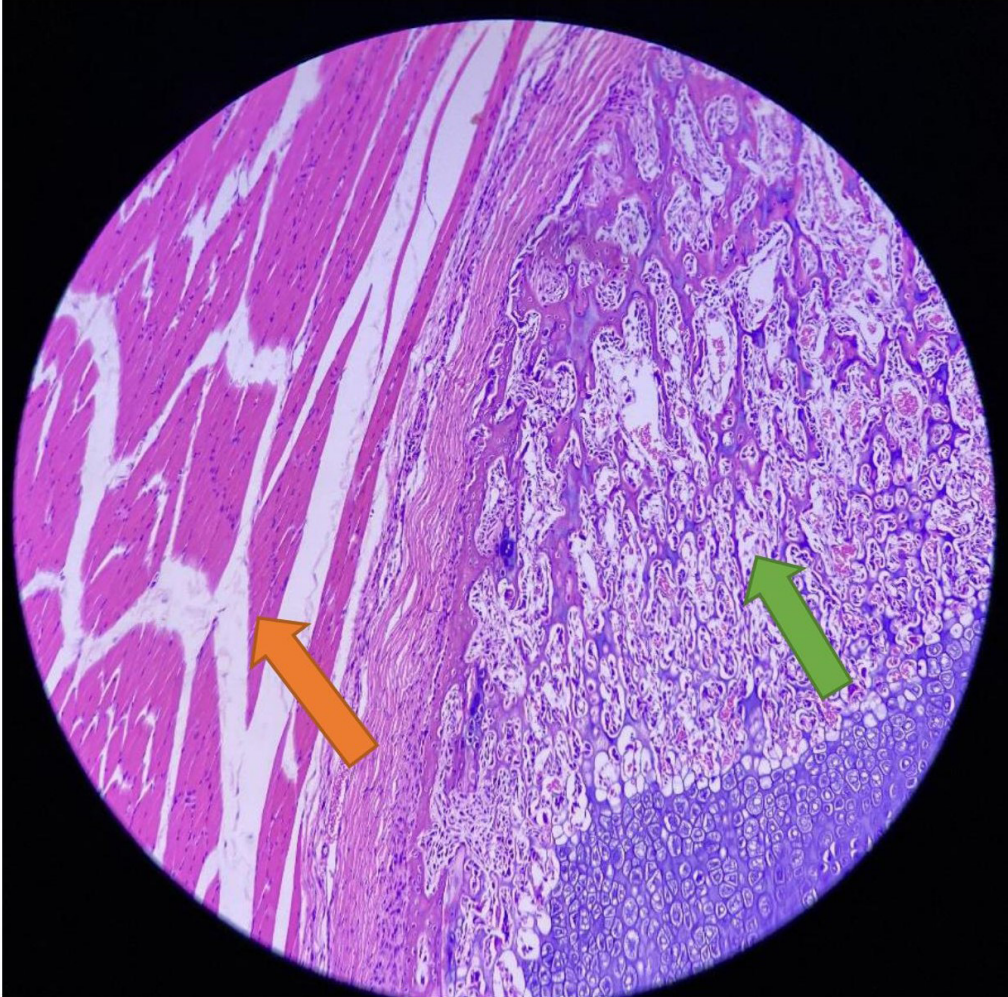
Tecidos observados:

- Tecido ósseo (primário)



Legenda: Lâmina de ossificação endocondral do joelho. Aumento de 40x.

Descrição: Nesse aumento pode ser observada a imagem da ossificação endocondral do joelho, em tons de roxo/azulado (parte central e direita da figura), que será melhor descrita logo a seguir.



Legenda: Lâmina de ossificação endocondral do joelho. Aumento de 100x.

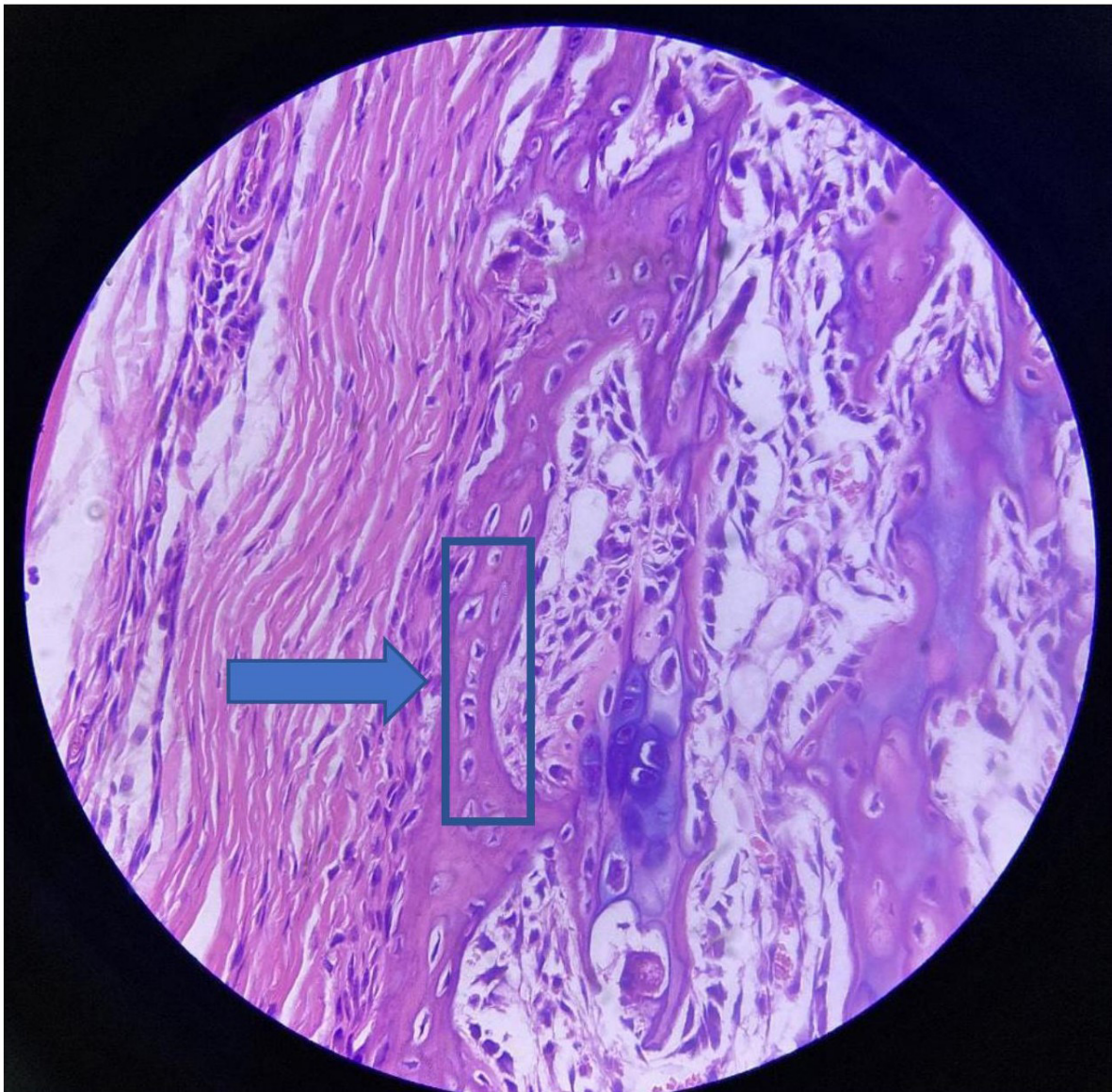
Descrição: Pode-se observar, pelas diferentes colorações e distribuição celular, a presença de tecidos musculares e tecido ósseo primário, indicados abaixo.



TECIDO MUSCULAR

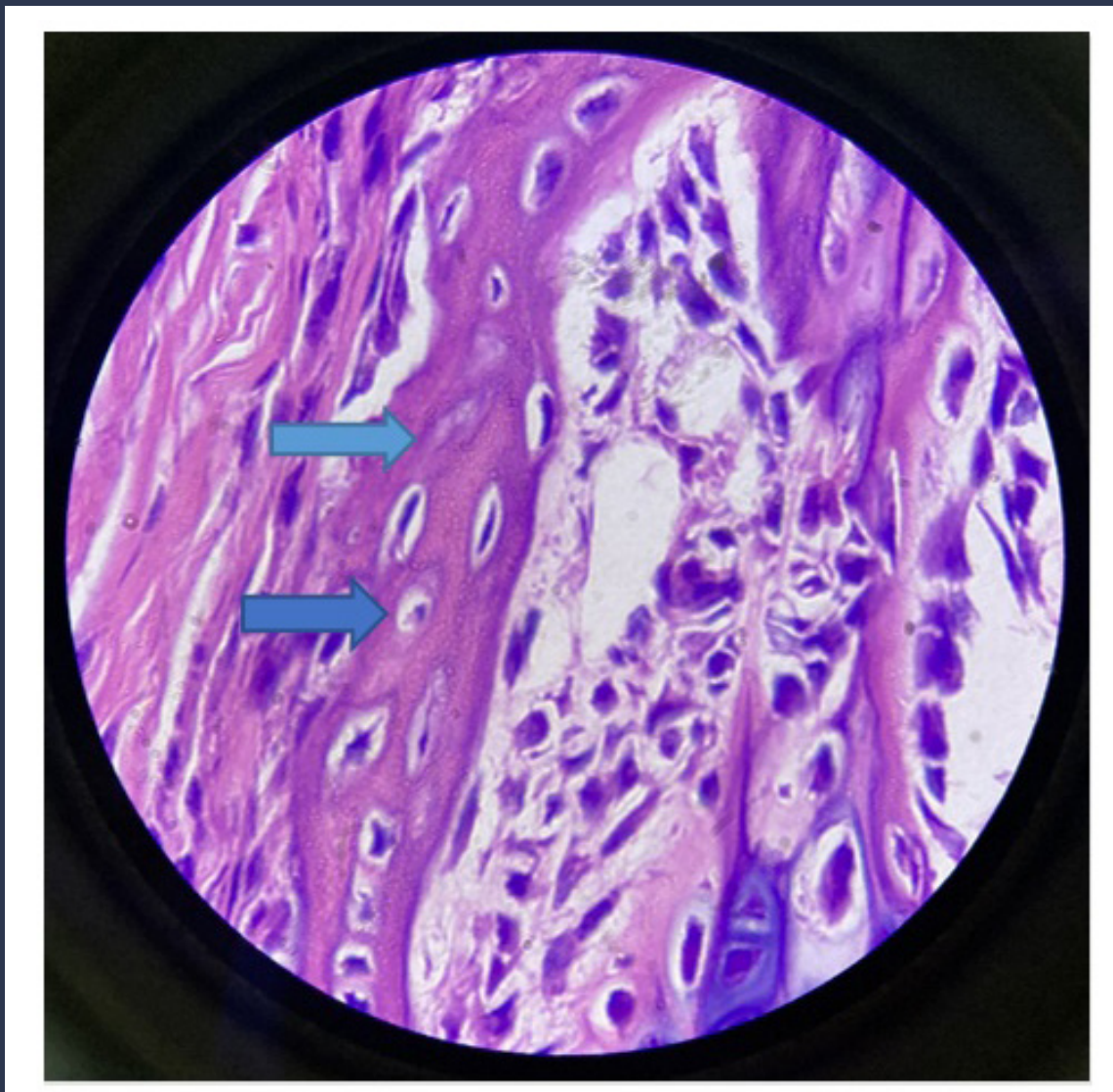


TECIDO ÓSSEO PRIMÁRIO



Legenda: Lâmina de ossificação endocondral do joelho. Aumento de 400x.

Descrição: Pode-se observar, nesse aumento, a grande quantidade de osteócitos (indicados pela seta azul), dispostos em fileiras e destacados no retângulo na imagem acima. Note as lacunas presentes ao redor dos osteócitos.



Legenda: Lâmina de ossificação endocondral do joelho. Aumento de 1.000x.

Descrição: Nesse aumento, podemos observar, especificamente, o tecido ósseo primário, composto por osteócitos e fibras colágenas. Ele é formado durante o desenvolvimento fetal e durante a reparação óssea e pode ser substituído por tecido ósseo secundário, em alguns casos.

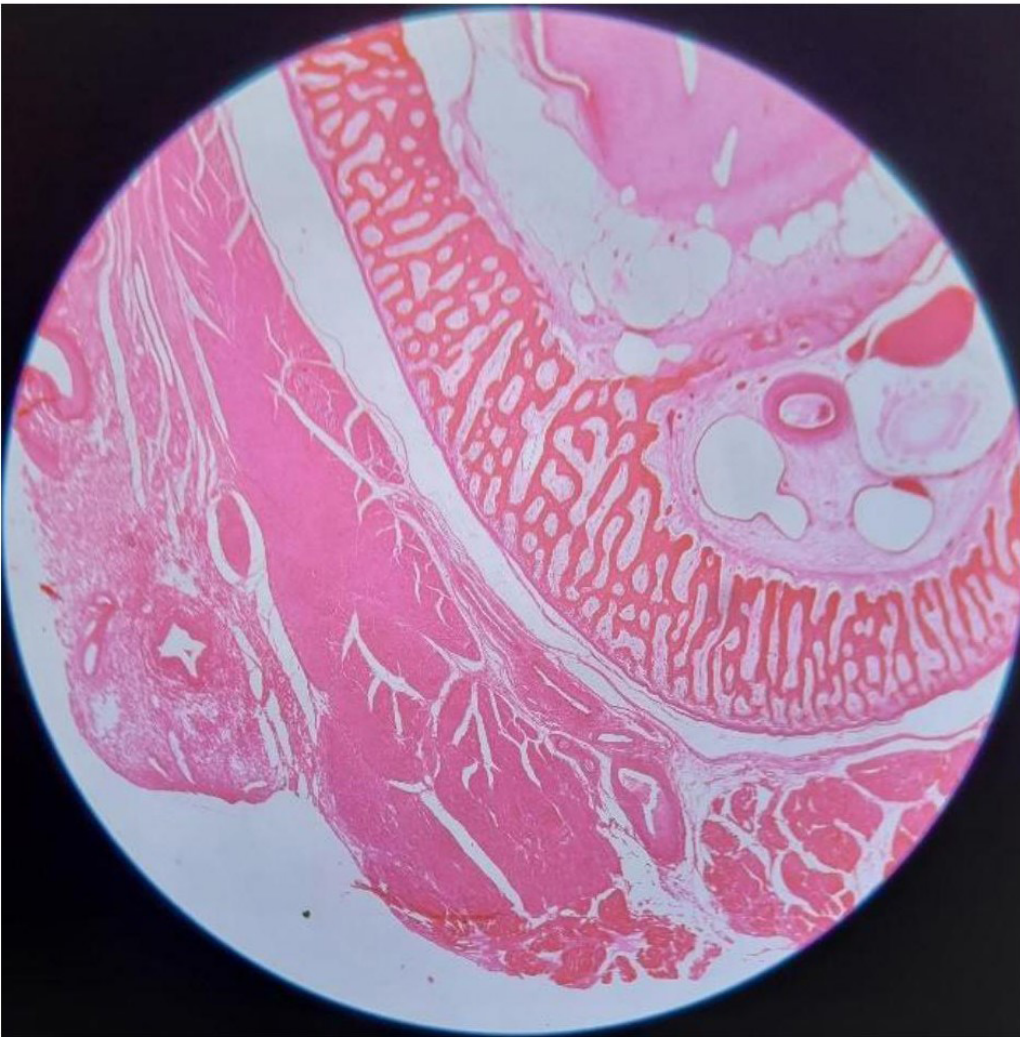
➡ OSTEÓCITOS

➡ FIBRAS DE COLÁGENO

12. LÂMINA DE OSSIFICAÇÃO INTRAMEMBRANOSA

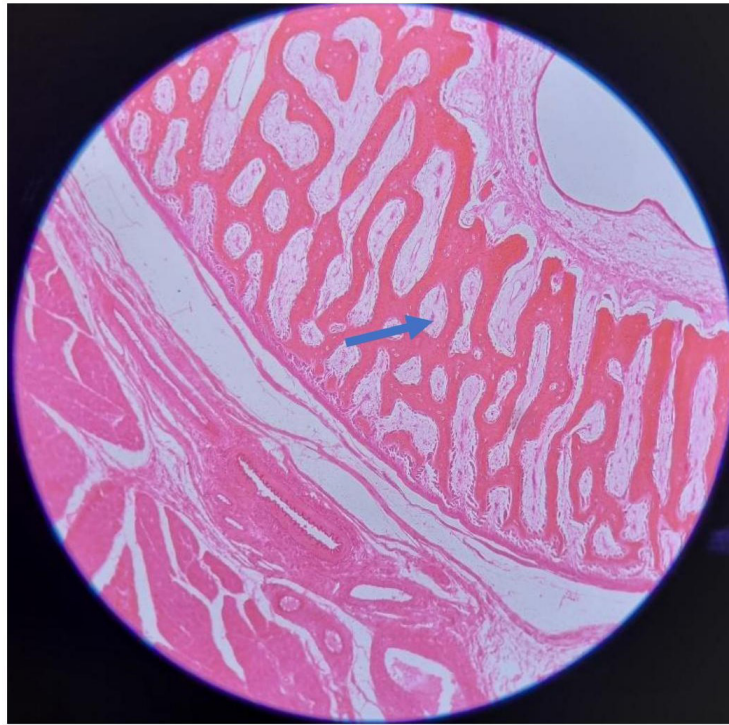Tecidos observados:

- Tecido ósseo (primário)



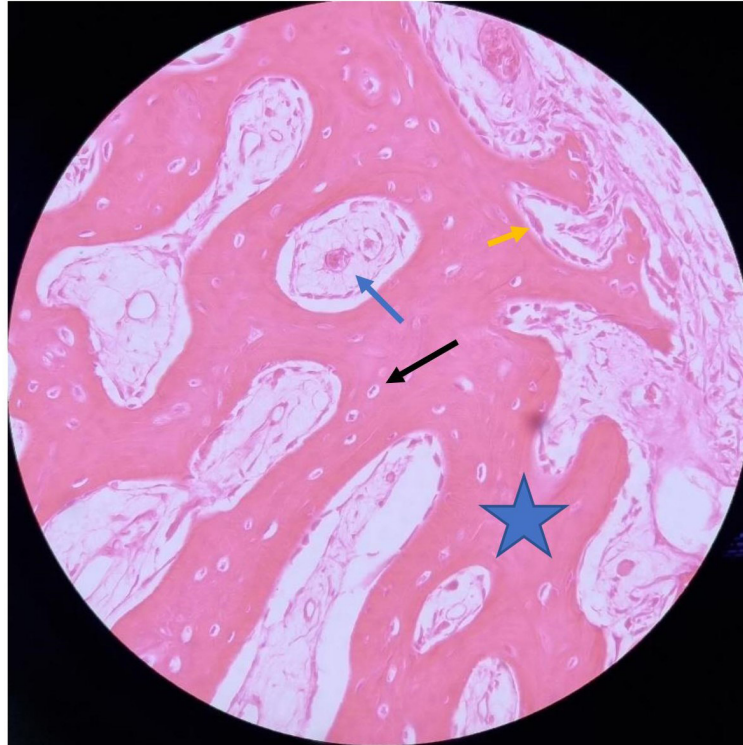
Legenda: Lâmina de ossificação intramembranosa observada em pequeno aumento de 40x.

Descrição: Visão panorâmica do tecido ósseo intramembranoso, formado a partir de uma membrana conjuntiva. Está presente nos ossos do crânio.



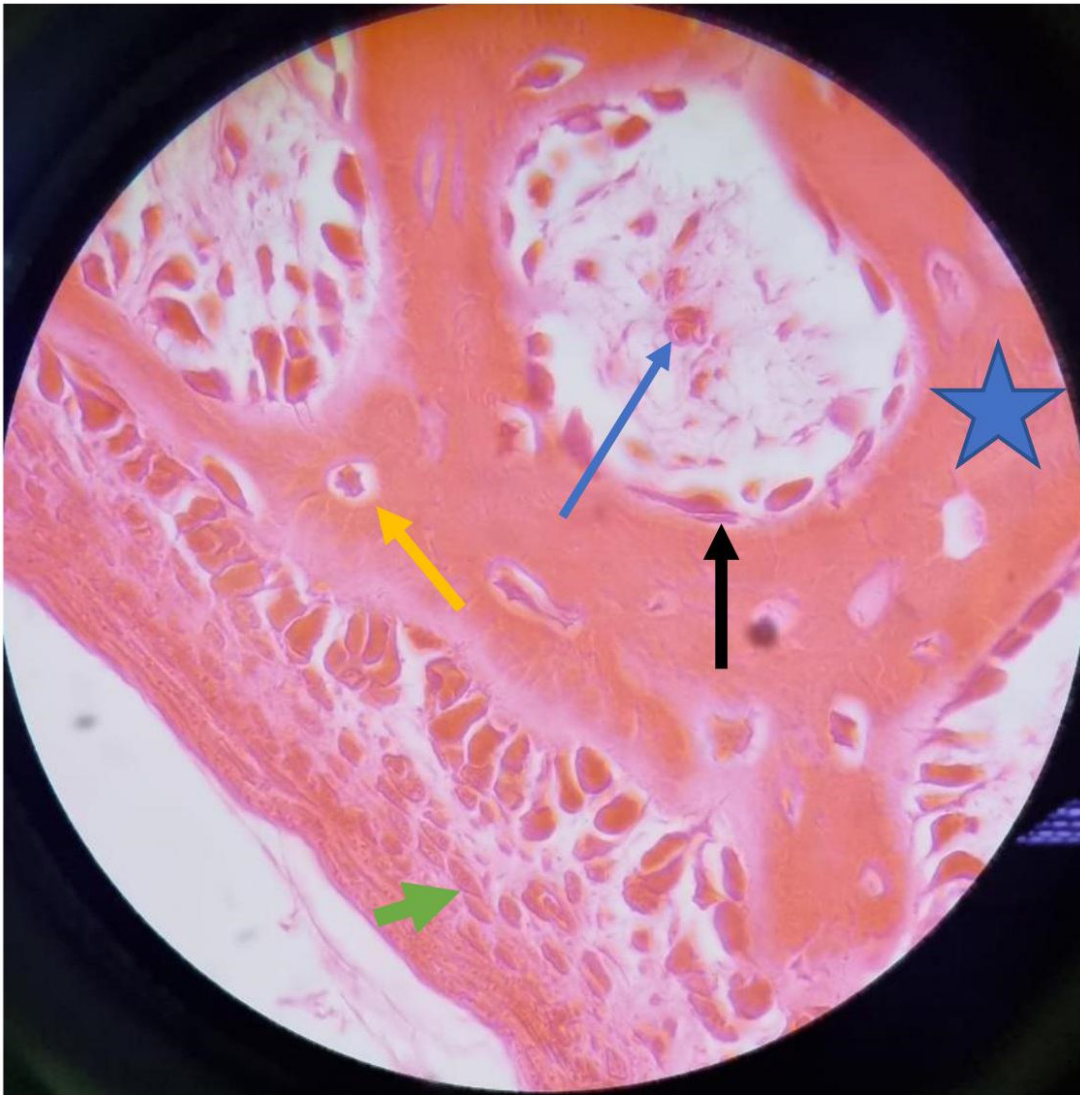
Legenda: Lâmina de ossificação intramembranosa. Aumento de 100x. A letra A indica a matriz óssea orgânica, a seta azul indica um osteoclasto.

Descrição: Nesse aumento é possível notar os osteoclastos, na ponta da seta em azul, mas ainda não conseguimos visualizar outras células.



Legenda: Lâmina de ossificação intramembranosa em aumento de 400x. A seta preta indica o osteócito, a estrela indica a matriz óssea, a seta amarela indica o osteoblasto e a seta azul indica o osteoclasto.

Descrição: Nesse aumento é possível observar as células do tecido ósseo intramembranoso, podendo-se diferenciá-las pela morfologia e pelo tamanho que apresentam.



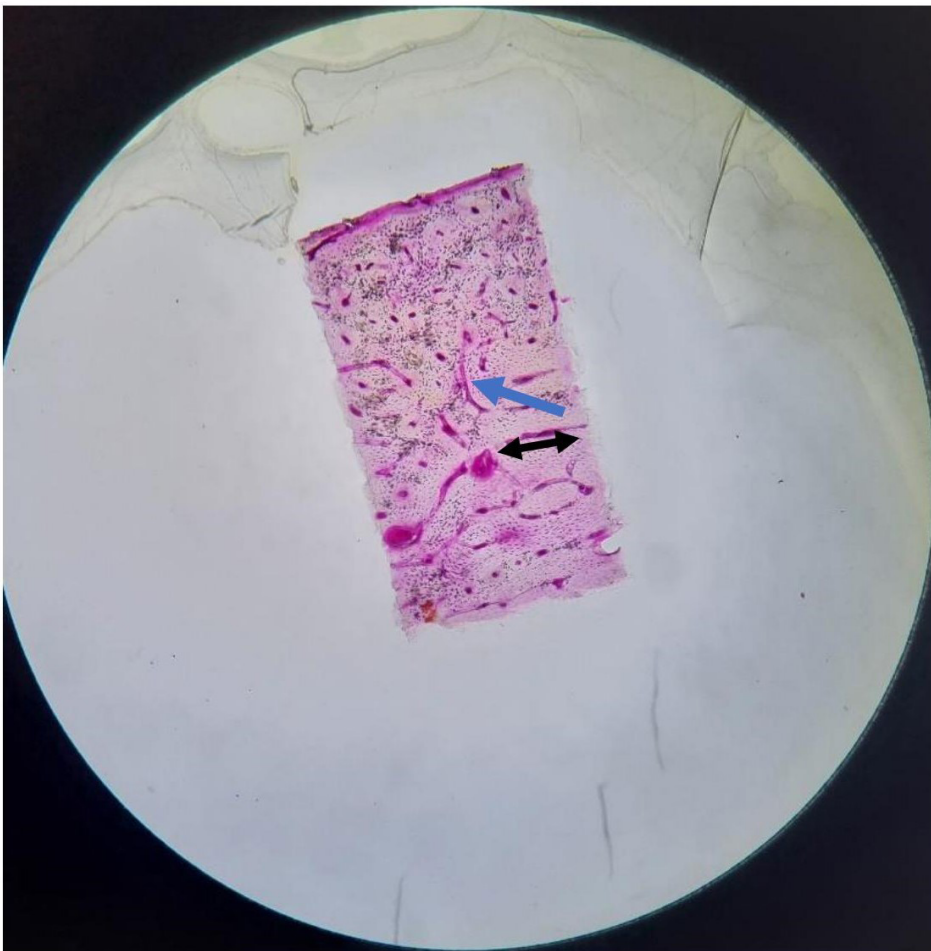
Legenda: Lâmina de ossificação intramembranosa. Grande Aumento de 1.000x. A estrela azul indica matriz óssea orgânica, a seta preta indica um osteoblasto, a seta azul indica um osteoclasto, a seta verde indica o perióstio e a seta amarela indica um osteócito.

Descrição: Nesse aumento é possível observar, com maior nitidez e detalhamento, as células presentes no tecido ósseo intramembranoso. Os osteócitos estão localizados em cavidades dentro da matriz óssea orgânica, os osteoclastos são células grandes proveniente da junção de outras células, os osteoblastos possuem forma cúbica ou cilíndrica.

13. LÂMINA DE FÊMUR DESGASTADO

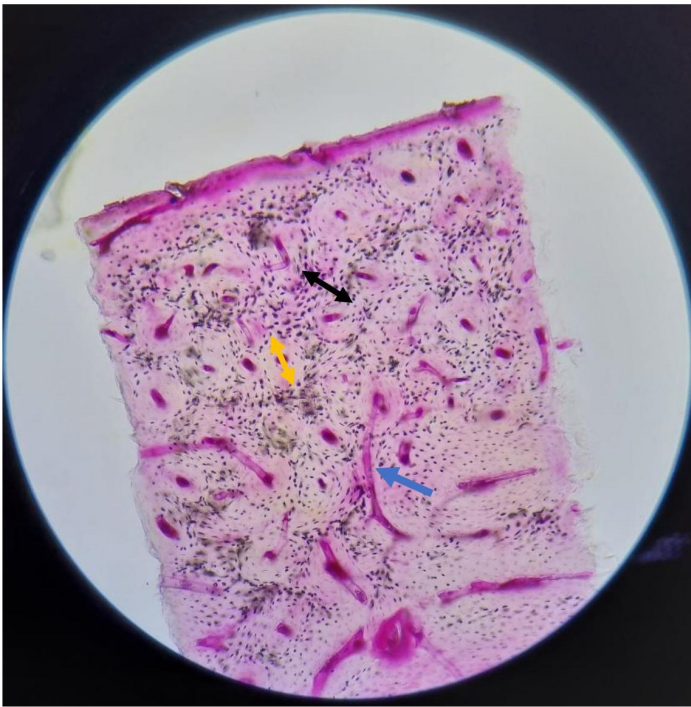
Tecidos observados:

- Tecido ósseo secundário



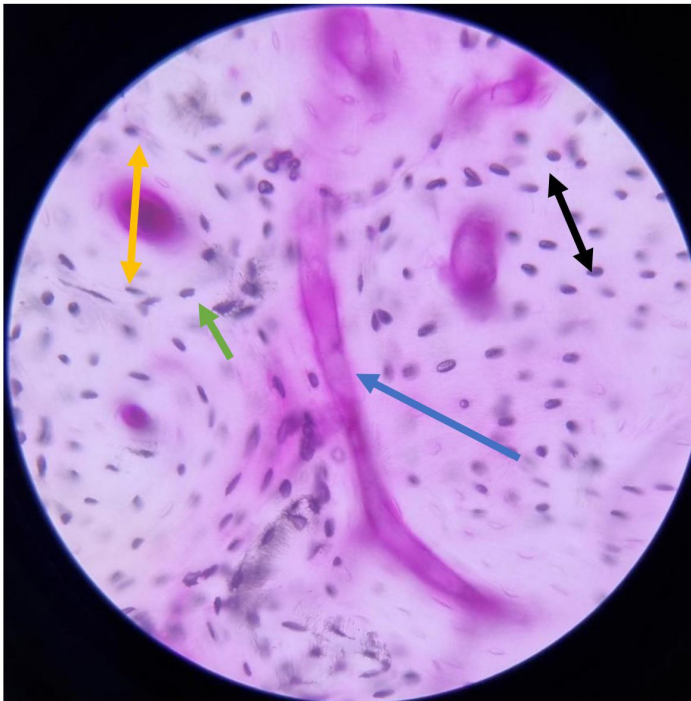
Legenda: Lâmina de fêmur desgastado observado em pequeno aumento de 40x.

Descrição: A seta azul indica um canal de Volkmann e a seta preta indica o sistema intermediário. Mesmo nesse aumento já conseguimos observar os canais de Volkmann e o sistema intermediário.



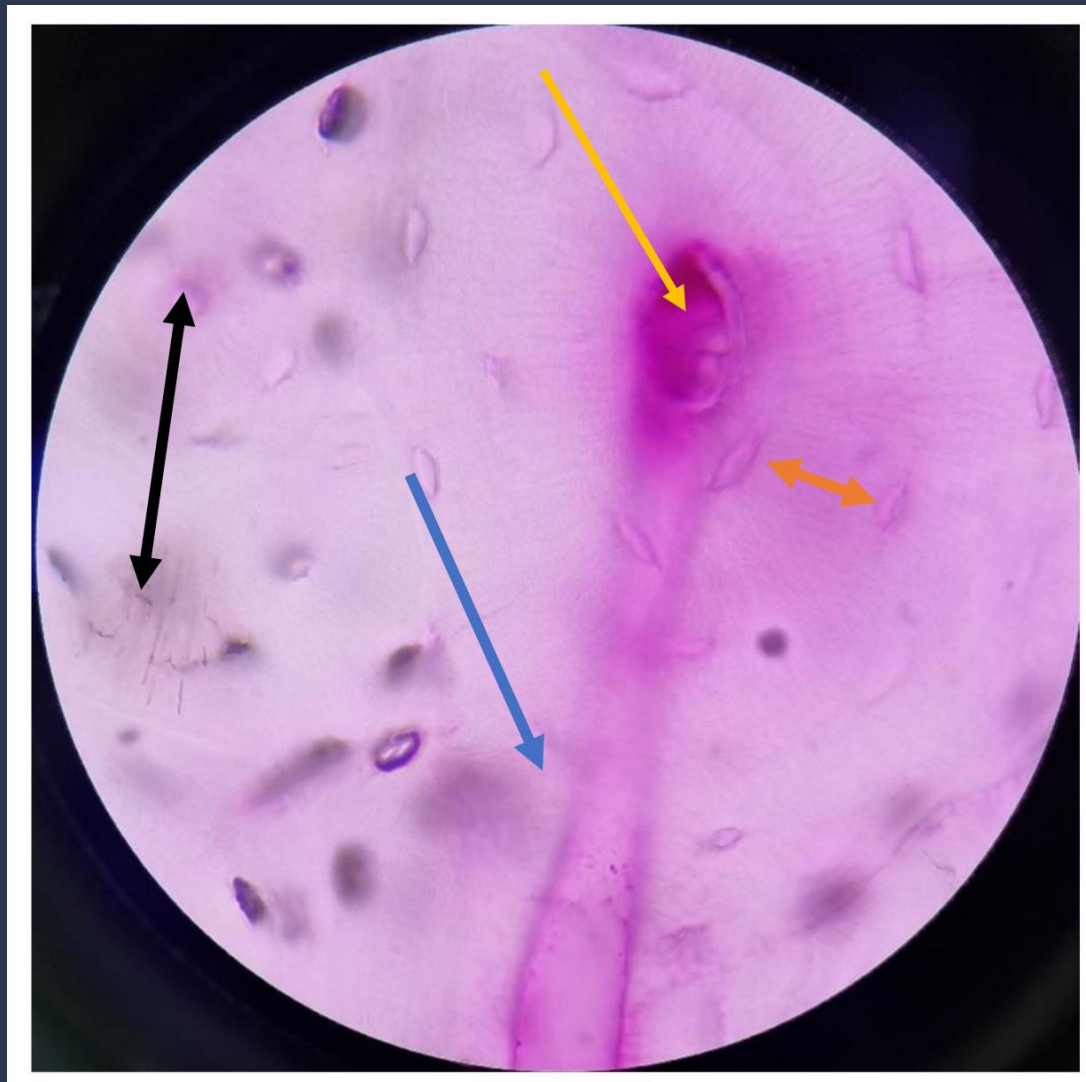Legenda: Lâmina de fêmur desgastado. Aumento de 100x. A seta azul indica um canal de Volkmann, a seta amarela indica um sistema de Havers e a seta preta indica o sistema intermediário.

Descrição: Nesse aumento é possível notar, com melhor distinção, os canais de Volkmann e os sistemas de Havers.



Legenda: Lâmina de fêmur desgastado em aumento de 400x. A seta azul indica um canal de Volkmann, a seta amarela indica um sistema de Havers, a seta preta indica o sistema intermediário e na ponta da seta verde está o núcleo de um osteócito.

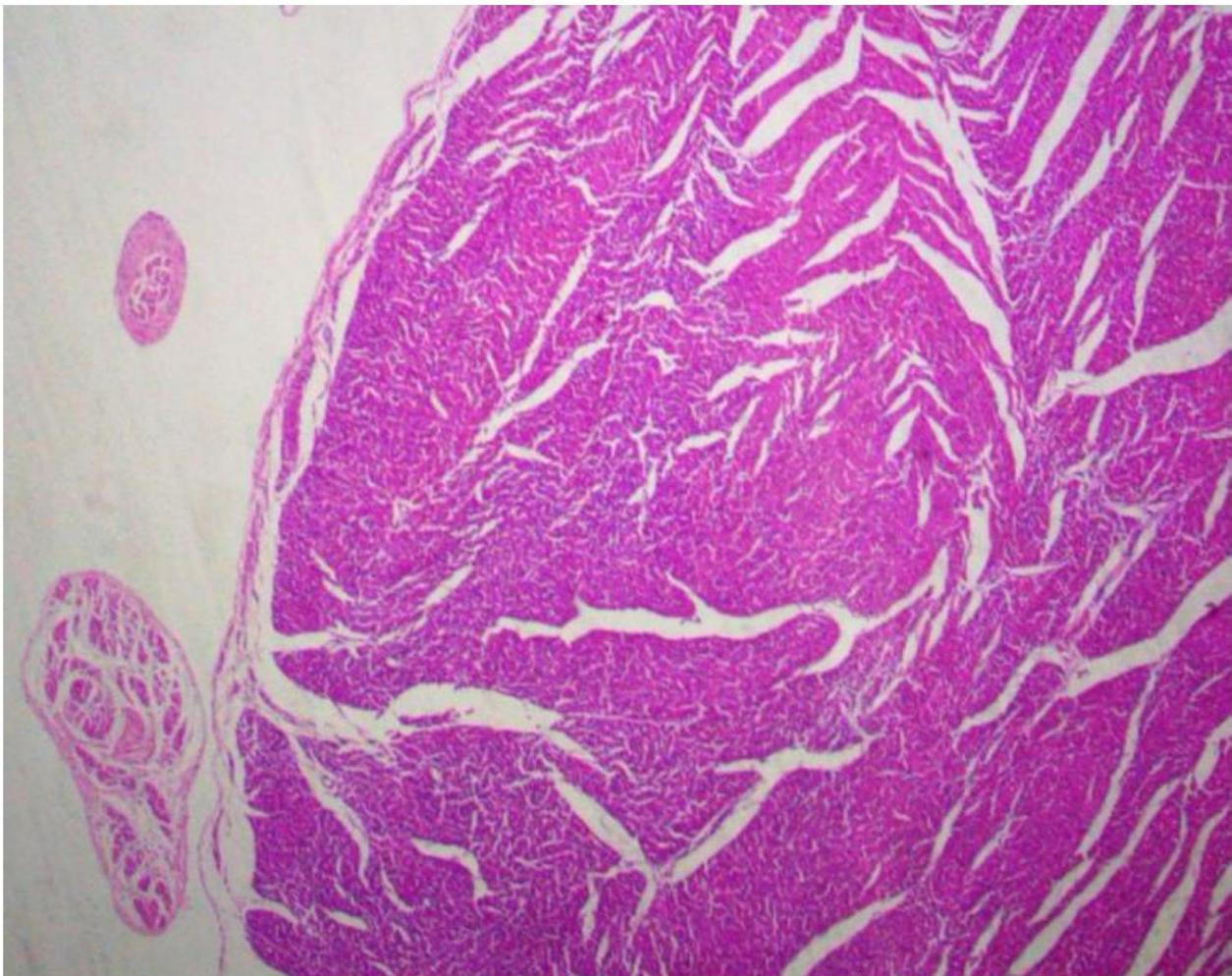
Descrição: Nesse aumento é possível observar, com detalhes, o canal e o sistema de Havers. Também podemos observar os osteócitos, células achatadas essenciais para formação e manutenção da matriz óssea. Os sistemas de Havers comunicam-se entre si por meio de túneis chamados canais de Volkmann. Observe a disposição em lamelas concêntricas dos osteócitos no tecido ósseo secundário.



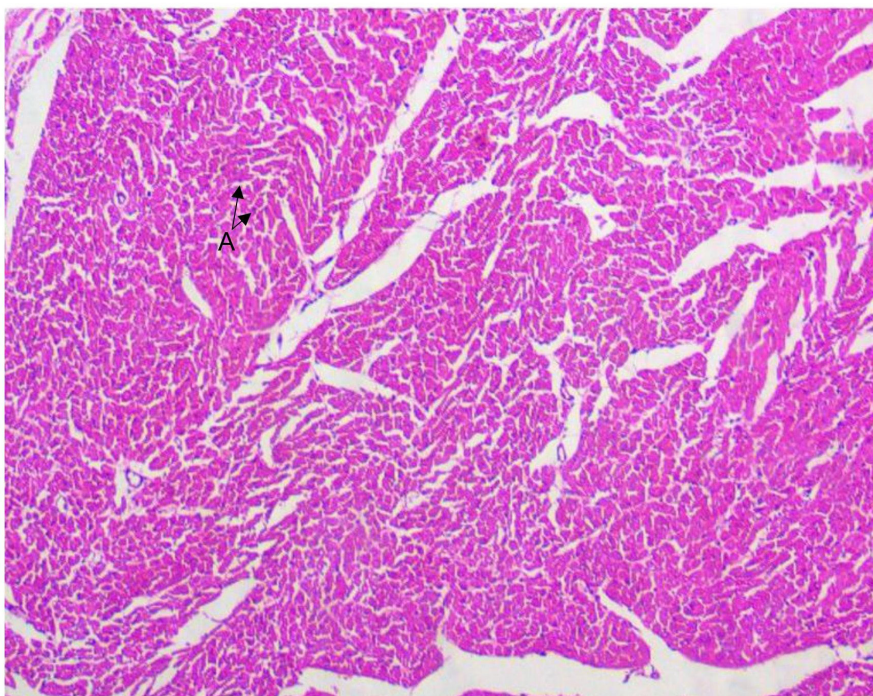
Legenda: Lâmina de fêmur desgastado. Grande Aumento de 1.000x. A seta azul indica um canal de Volkmann, a seta amarela indica um sistema de Havers, a seta preta indica o sistema intermediário e a seta laranja indica uma lamela.

Descrição: Nesse aumento é possível observar com maior nitidez e detalhamento o espaço lamelar. As lamelas formam os sistemas de Havers.

14. LÂMINA DE TECIDO MUSCULAR MÚSCULO ESTRIADO CARDÍACO



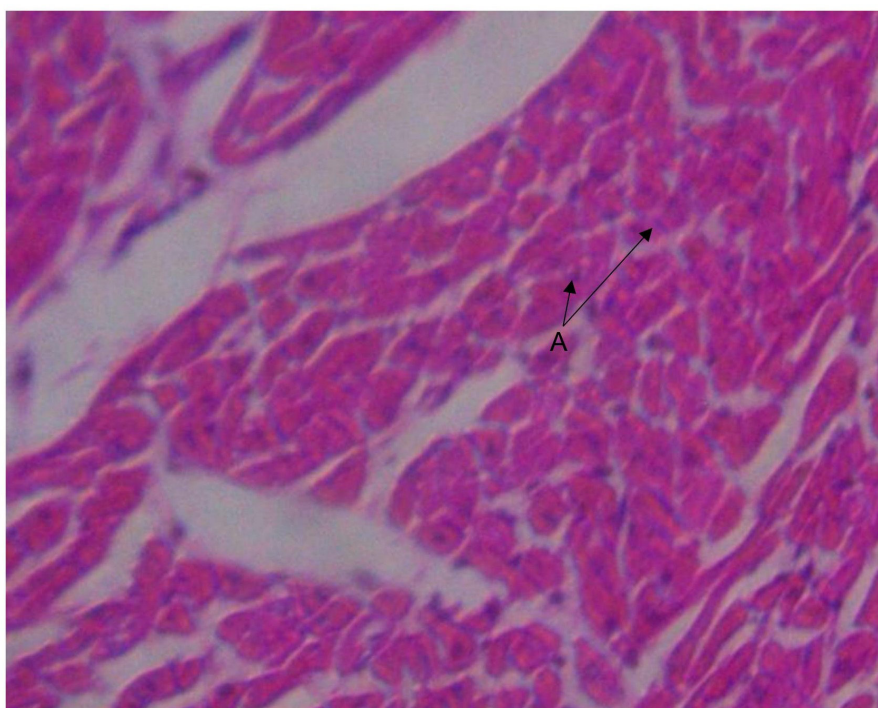
Legenda: Corte transversal de fibras musculares cardíacas em pequeno aumento (40x).



Legenda: Corte transversal de fibras musculares cardíacas em aumento de 100x.

Descrição:

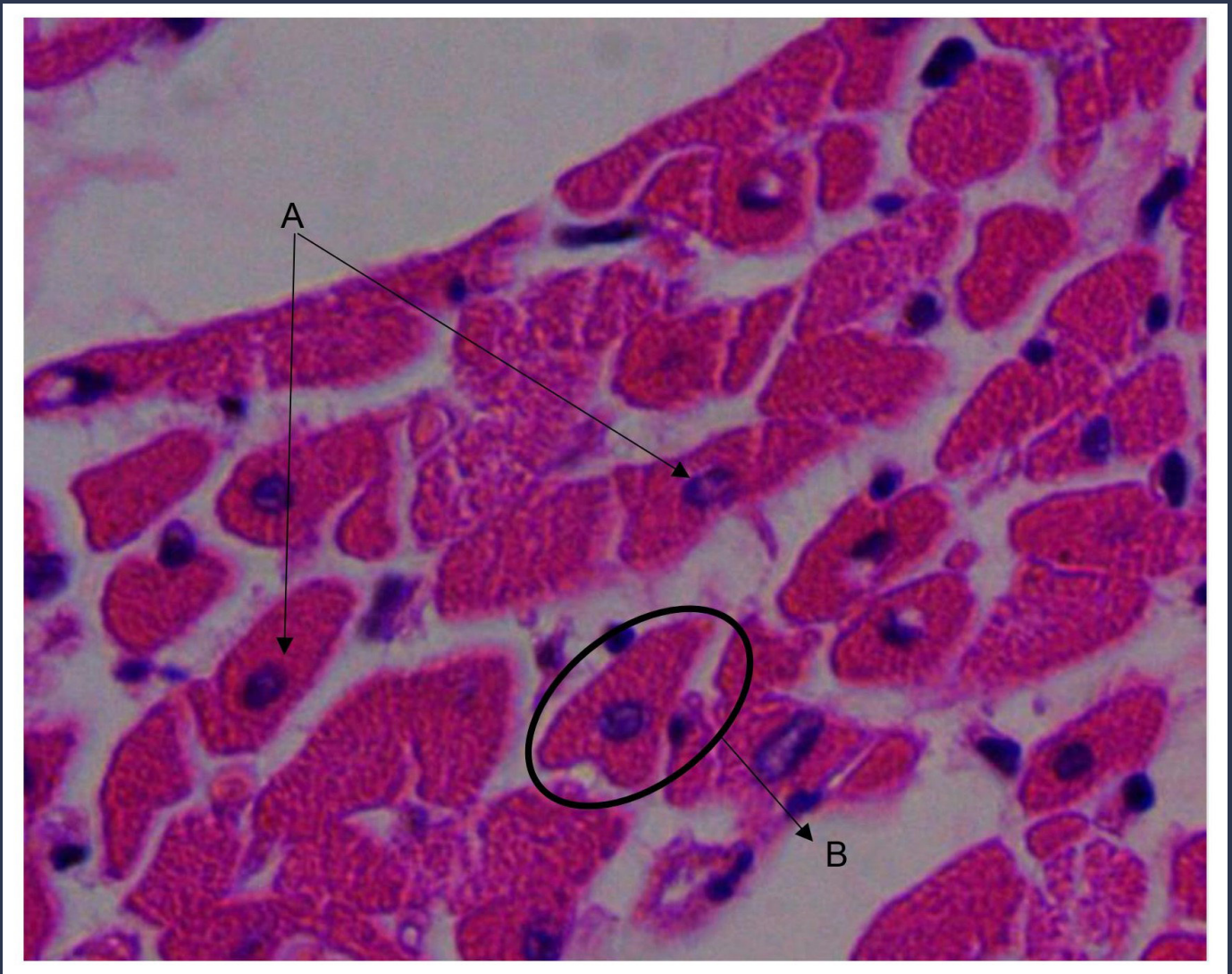
A – Núcleo corado em roxo, no interior das fibras cardíacas, coradas em rosa escuro.



Legenda: Corte transversal de fibras musculares cardíacas em aumento médio (400x).

Descrição:

Em A, na ponta das setas, núcleos no interior das fibras cardíacas.



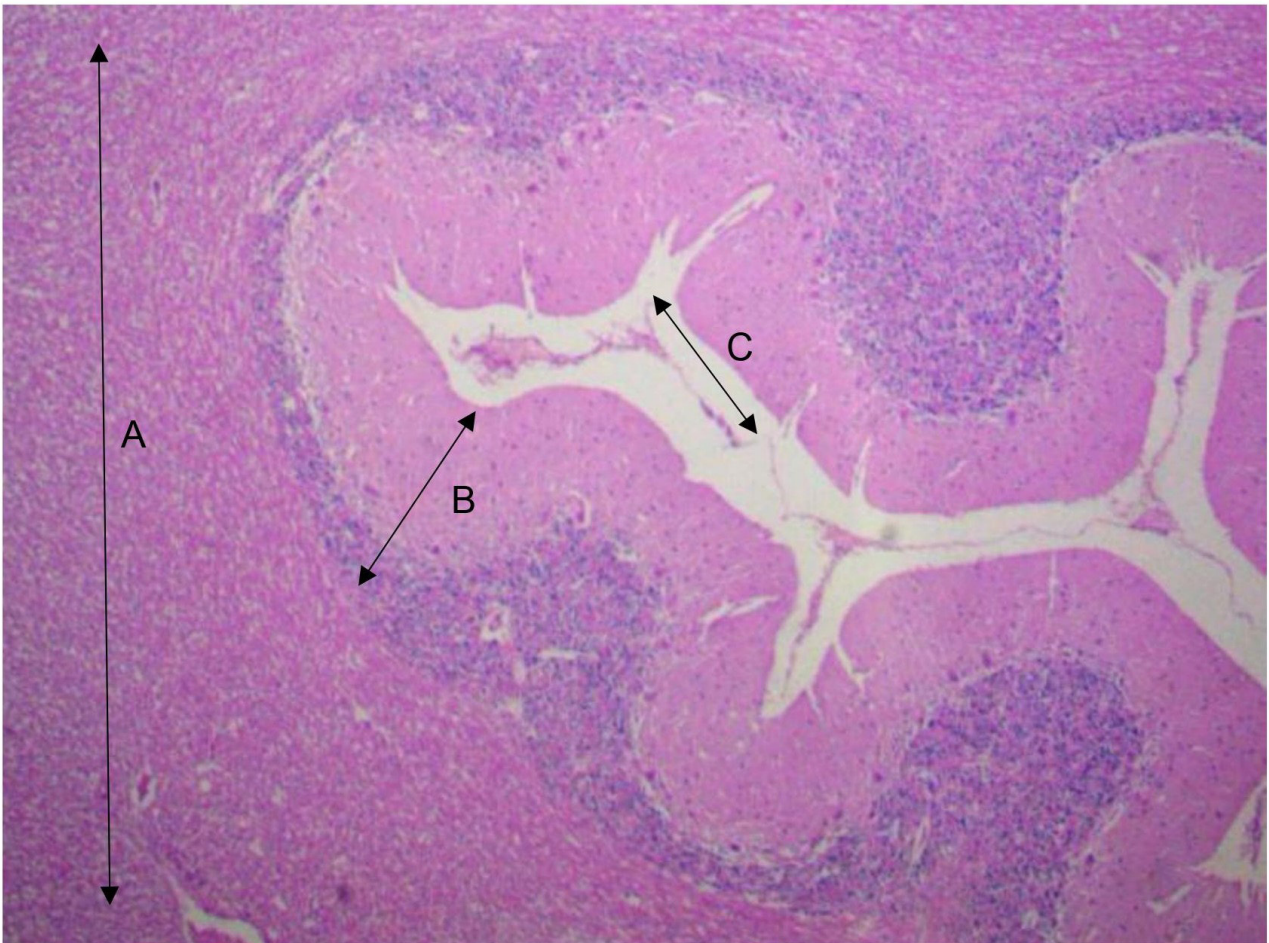Legenda: Corte transversal de fibras musculares cardíacas. Aumento de 1.000x.

Descrição:

A – Núcleo no interior das fibras cardíacas (se localizam na parte central).

B – Cardiomiócito – célula contrátil rítmica do miocárdio.

15. LÂMINA DE TECIDO NERVOSO



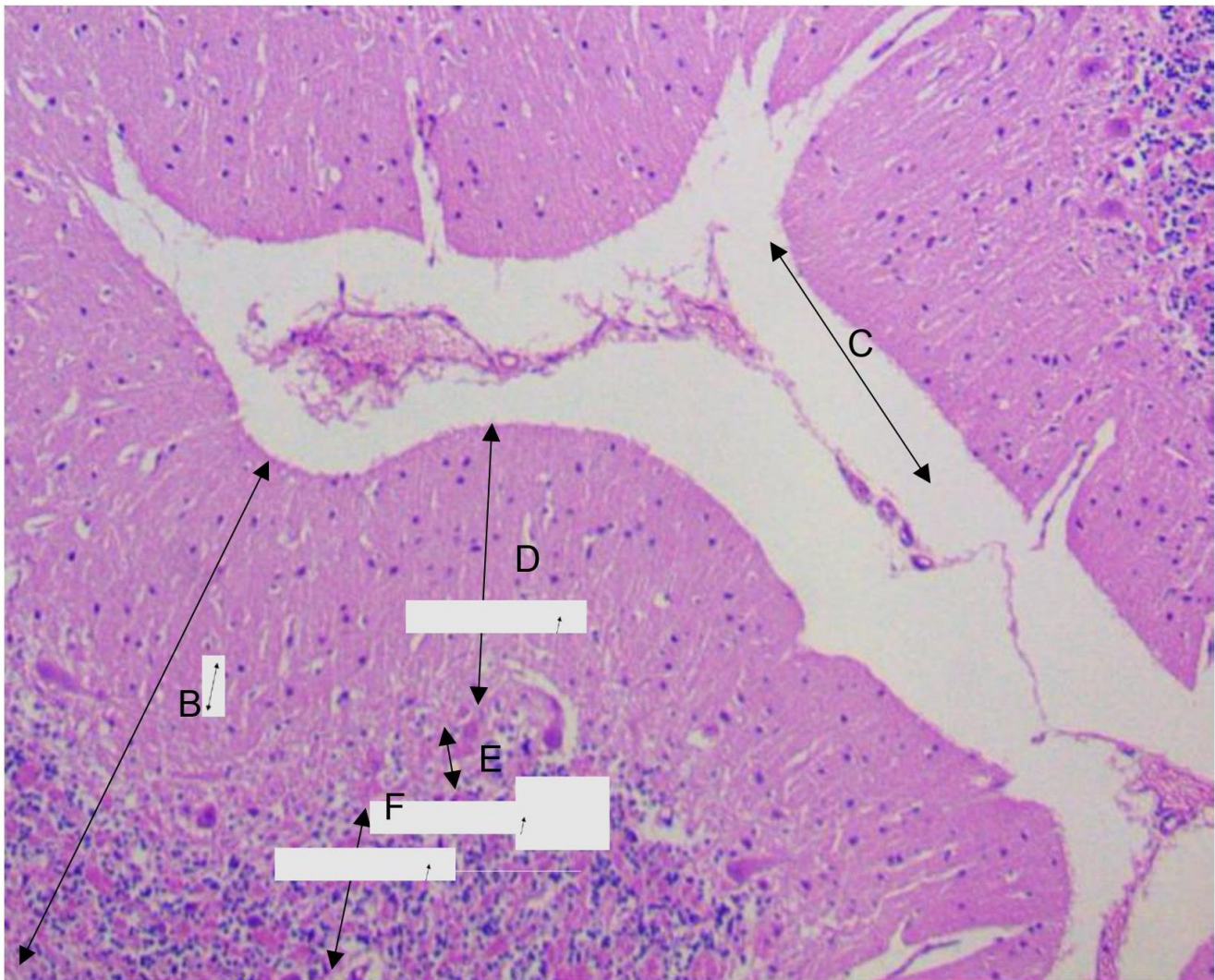
Legenda: Lâmina de tecido nervoso (cerebelo) em aumento de 40x.

A – Substância branca – os principais componentes dessa substância são: axônios mielinizados, oligodendrócitos e outras células da glia.

B – Substância cinzenta – os principais componentes dessa substância são: corpos celulares e dendritos, células da glia e porções de axônios que não são mielinizadas.

C – Neurônio – são células responsáveis por receber e processar as informações. São formadas por:

- Corpo celular: constituído de núcleo e citoplasma, é capaz de receber estímulos;
- Dendritos: prolongamentos que se afastam do corpo celular. É o principal local que recebe estímulos do meio ambiente, de outros neurônios ou de células epiteliais;
- Axônio: prolongamento único (na maior parte) com ramificações (na terminação). É especializado na condução do impulso nervoso.



Legenda: Lâmina de tecido nervoso (cerebelo) em aumento de 100x.

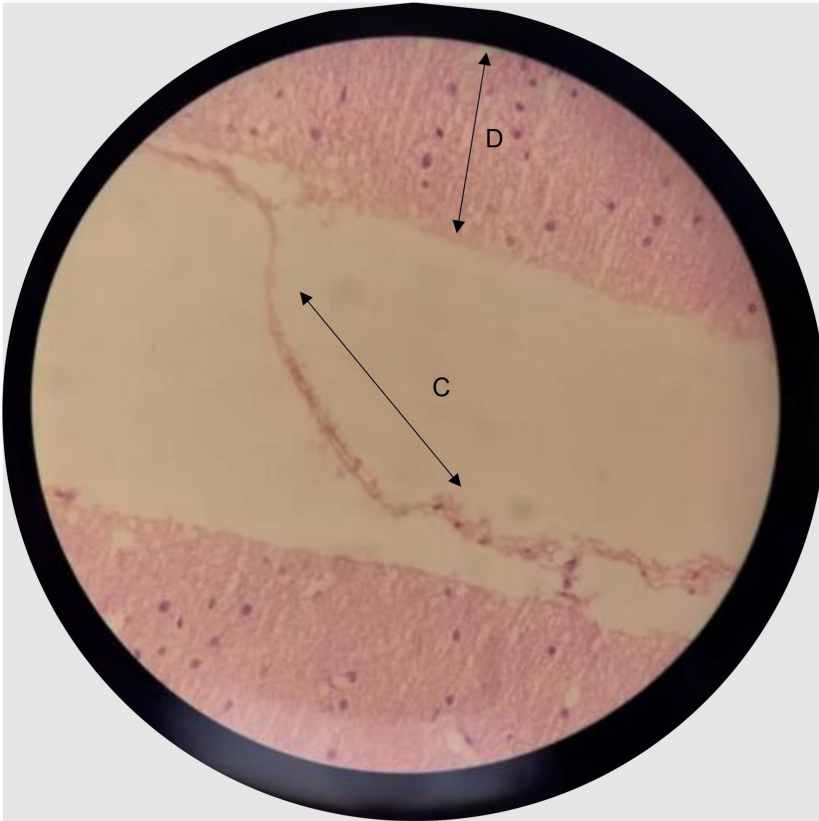
B – Substância cinzenta.

C – Neurônio.

D – Camada molecular: região mais externa da substância cinzenta.

E – Camada de células de Purkinje: parte central da substância cinzenta, formada por neurônios de grandes dimensões.

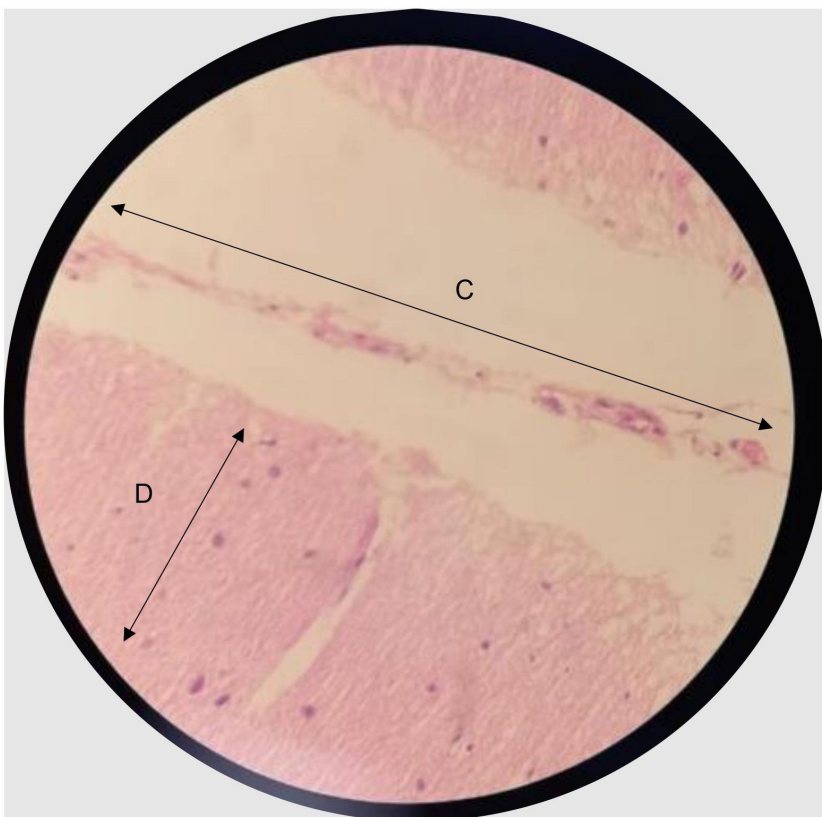
F – Camada granulosa: região mais interna da substância cinzenta.



Legenda: Lâmina de tecido nervoso (cerebelo) em aumento de 400x.

C – Neurônio.

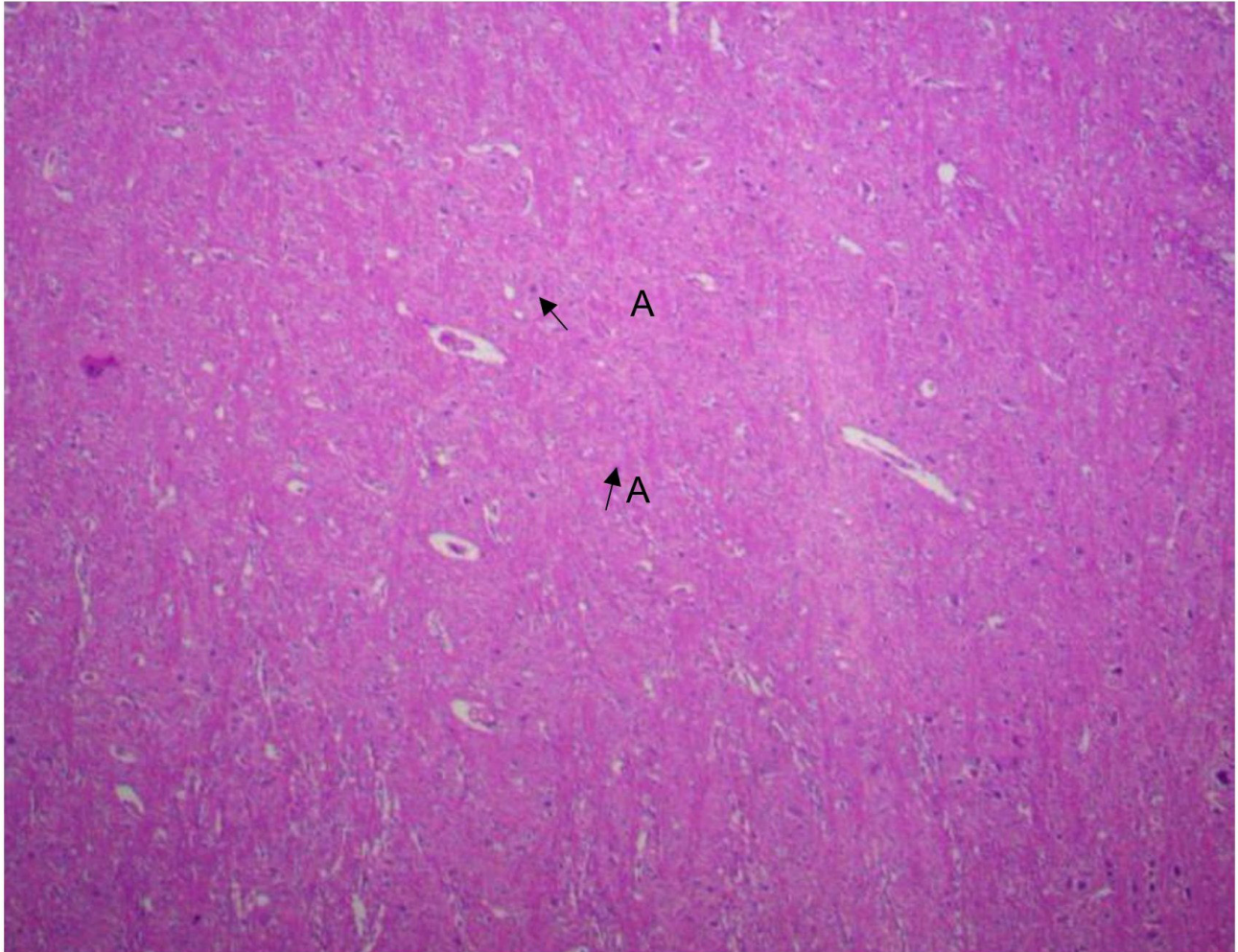
D – Camada molecular da substância cinzenta.



Legenda: Lâmina de tecido nervoso (cerebelo) em aumento de 400x.

C – Neurônio.

D – Camada molecular da substância cinzenta.



Legenda: Lâmina de tecido nervoso (células da glia – cerebelo) em aumento de 40x.

A – Células da glia.

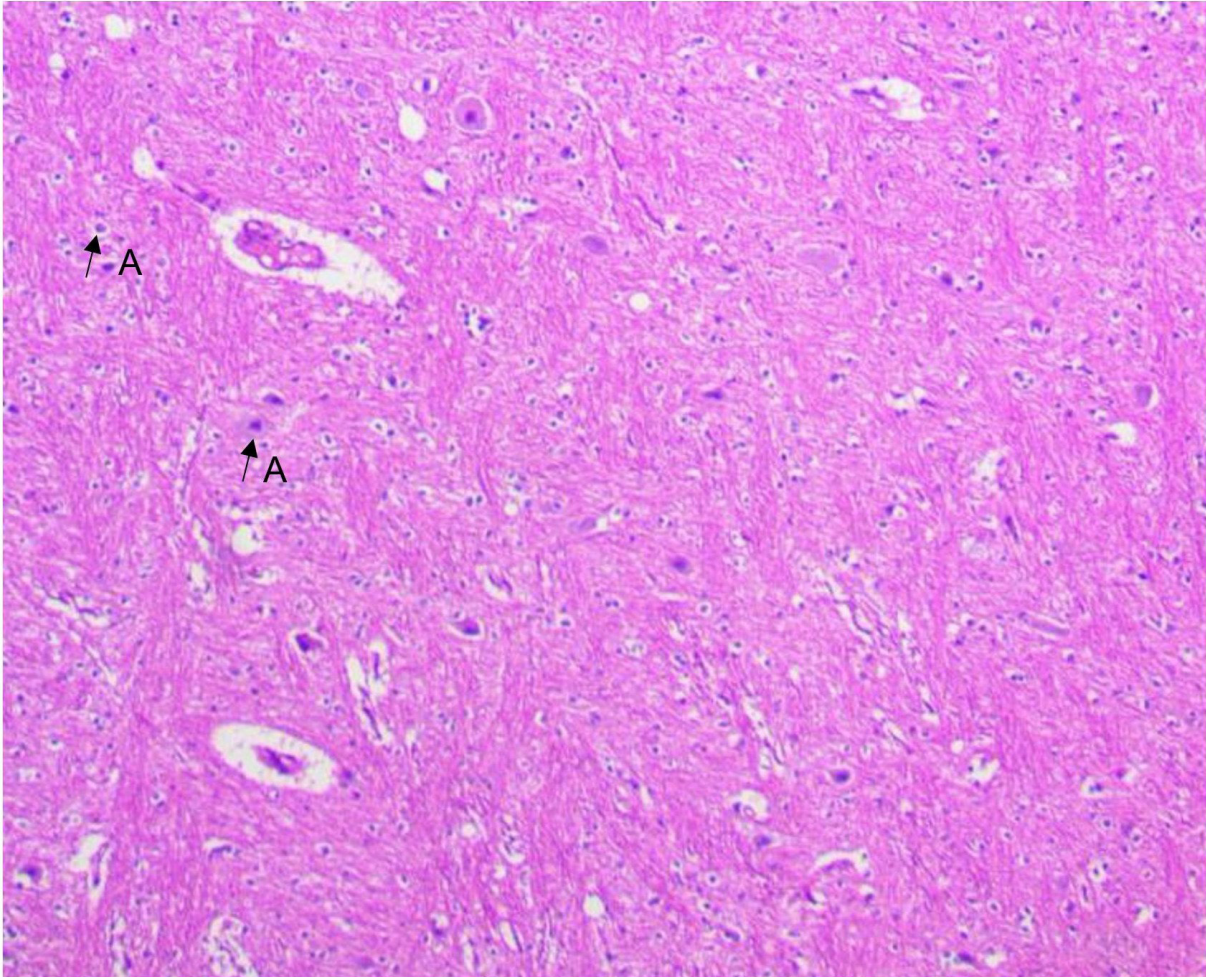
As células da glia no Sistema Nervoso Central (SNC) podem ser:

Astrócitos: regulam os constituintes do meio extracelular (MEC), por essa razão influenciam na atividade neuronal;

Oligodendrócitos: produzem a bainha de mielina no SNC;

Micróglia: são células fagocitárias, participando da inflamação e reparação do SNC;

Células ependimárias: atuam no revestimento, criam barreiras entre compartimentos.



Legenda: Lâmina de tecido nervoso (células da glia – cerebelo) em aumento de 100x.

A – Células da glia.

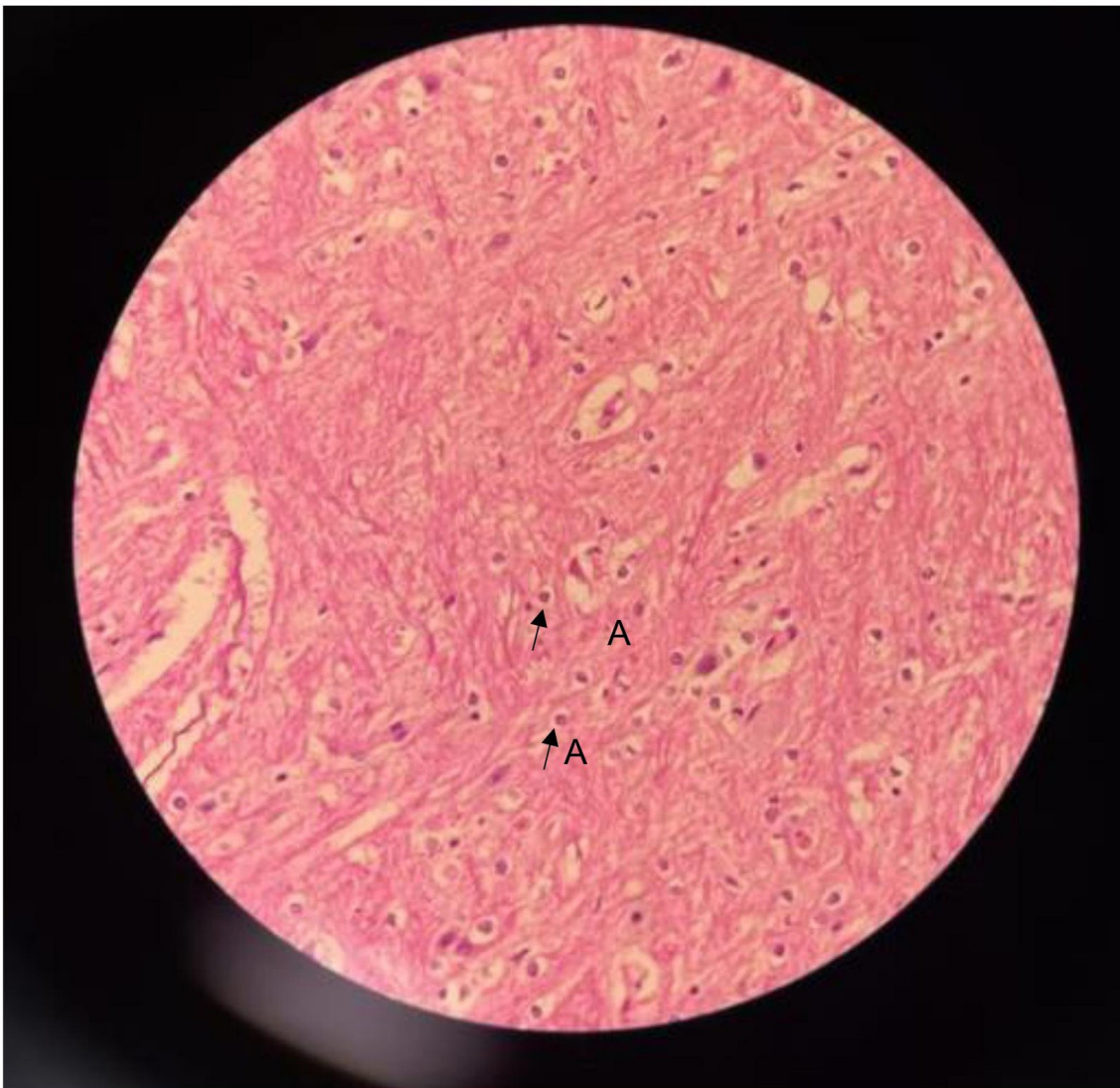
As células da glia no Sistema Nervoso Central (SNC) podem ser:

Astrócitos: regulam os constituintes do meio extracelular (MEC), por essa razão influenciam na atividade neuronal;

Oligodendrócitos: produzem a bainha de mielina no SNC;

Micróglia: são células fagocitárias, participando da inflamação e reparação do SNC;

Células endimárias: atuam no revestimento, criam barreiras entre compartimentos.



Legenda: Lâmina de tecido nervoso (células da glia – cerebelo) em aumento de 400x.

A – Células da glia.

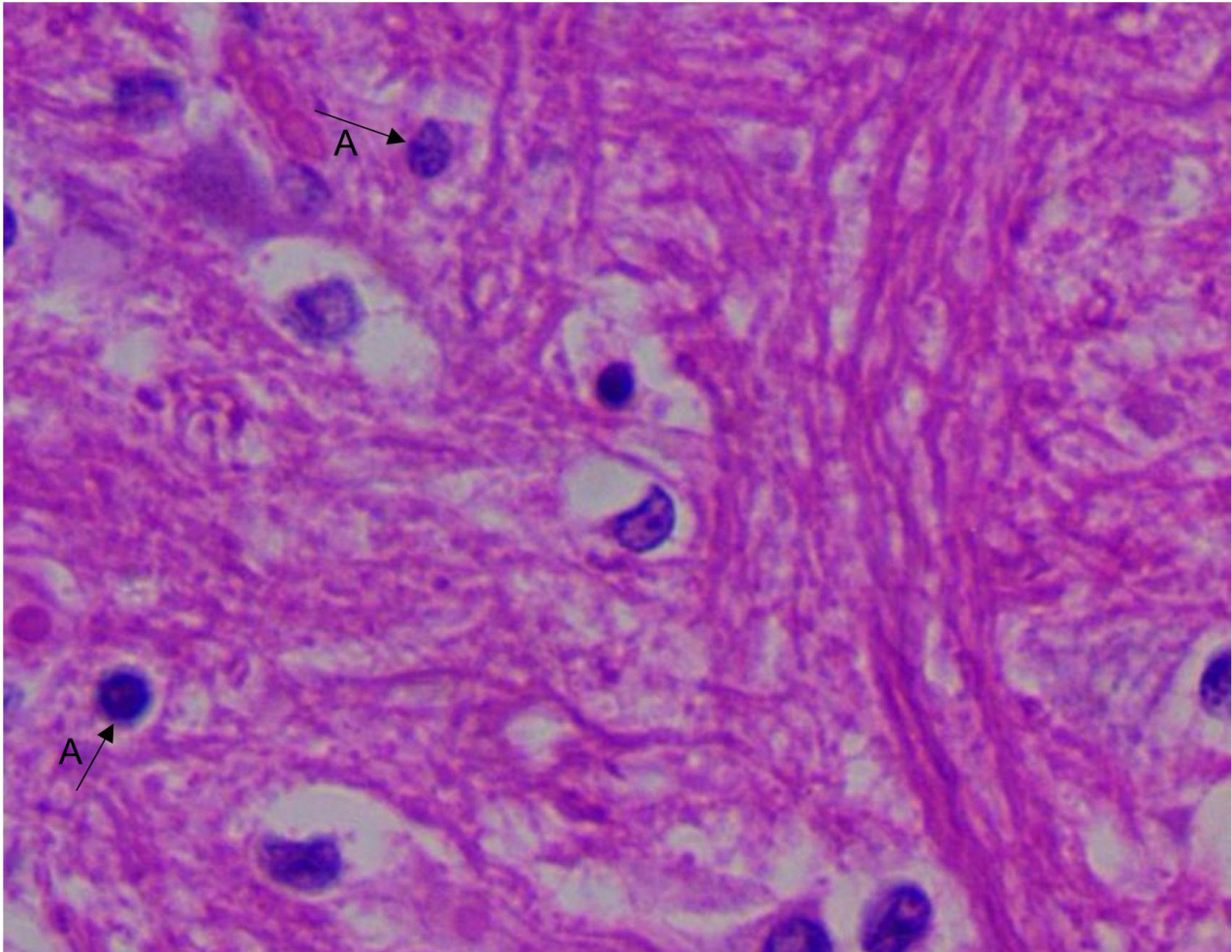
As células da glia no Sistema Nervoso Central (SNC) podem ser:

Astrócitos: regulam os constituintes do meio extracelular (MEC), por essa razão influenciam na atividade neuronal;

Oligodendrócitos: produzem a bainha de mielina no SNC;

Micróglia: são células fagocitárias, participando da inflamação e reparação do SNC;

Células ependimárias: atuam no revestimento, criam barreiras entre compartimentos.



Legenda: Lâmina de tecido nervoso (células da glia – cerebelo) em aumento de 1.000x.

A – Células da glia.

As células da Glia no Sistema Nervoso Central (SNC) podem ser:

Astrócitos: regulam os constituintes do meio extracelular (MEC), por essa razão influenciam na atividade neuronal;

Oligodendrócitos: produzem a bainha de mielina no SNC;

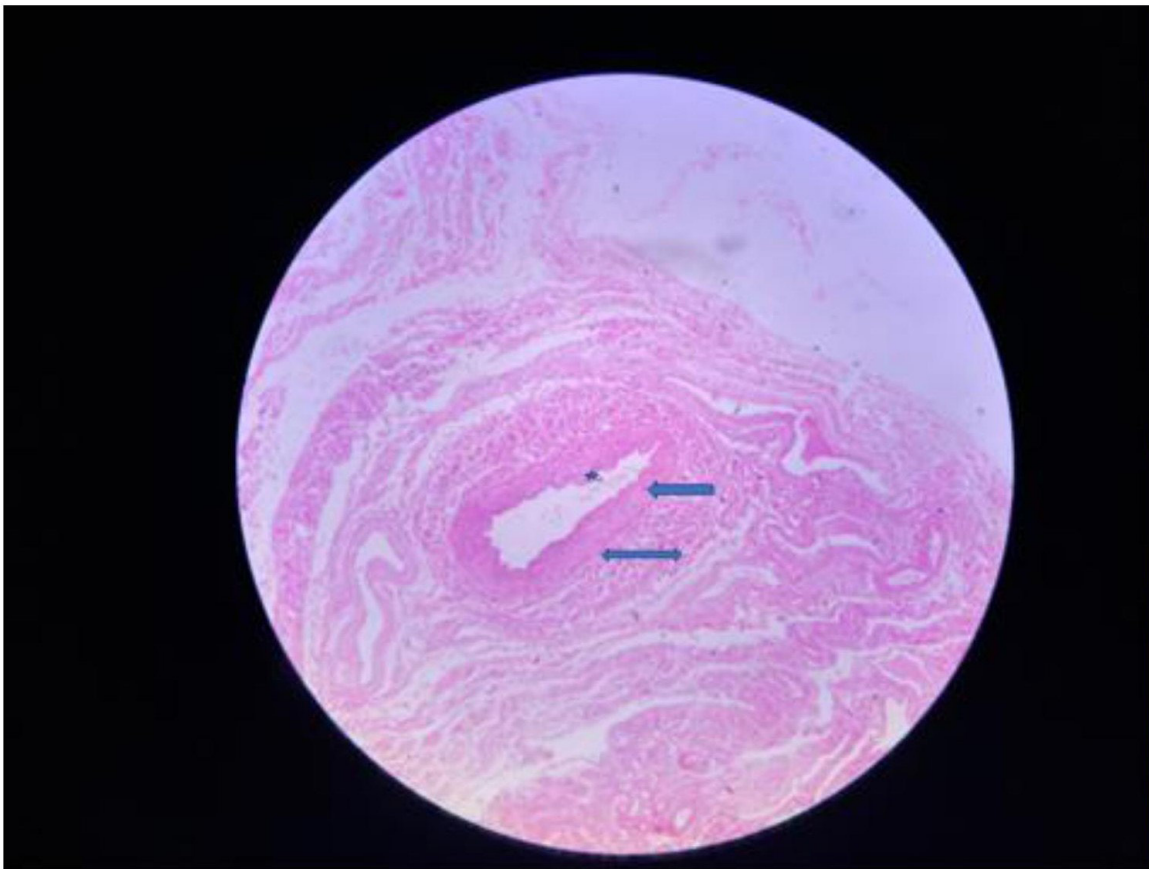
Micróglia: são células fagocitárias, participando da inflamação e reparação do SNC;

Células endimárias: atuam no revestimento, criam barreiras entre compartimentos.

16. LÂMINA DE VEIAS E ARTÉRIAS

Tecidos observados:

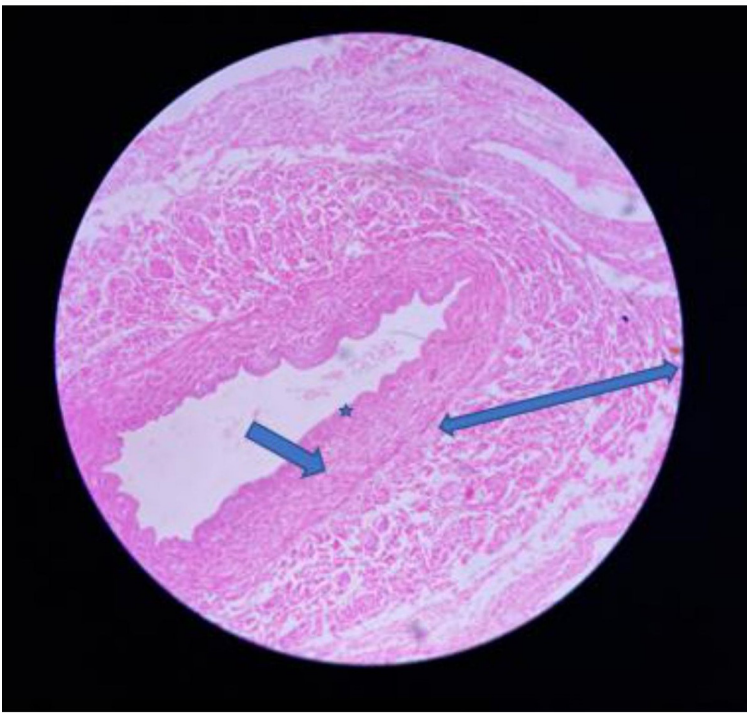
- Tecido epitelial pavimentoso simples;
- Tecido conjuntivo;
- Tecido muscular liso.



Legenda: Veias e artérias observadas em pequeno aumento (40x).

Descrição:

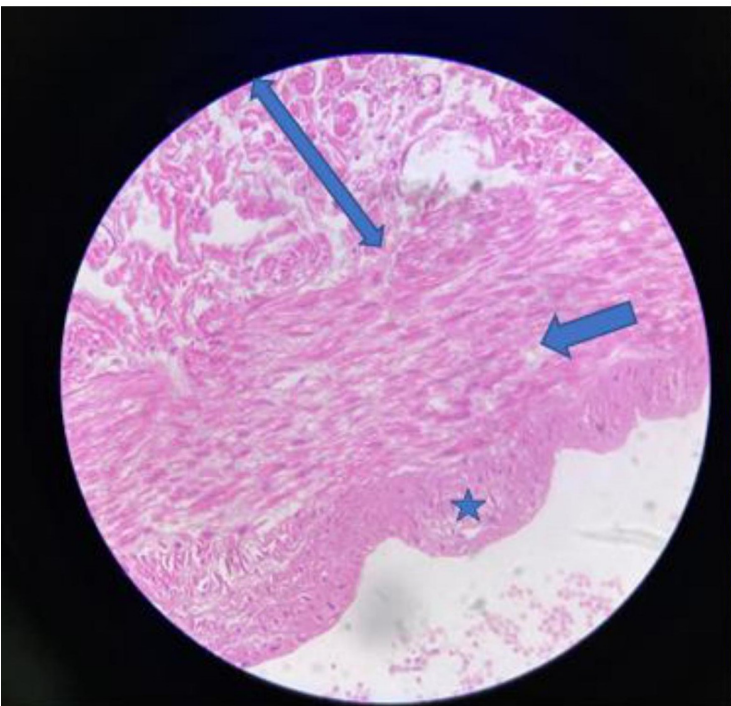
- ★ Túnica íntima constituída de tecido epitelial pavimentoso simples.
- ← Túnica média constituída por lâminas elásticas e células musculares lisas.
- ↔ Túnica adventícia constituída por tecido conjuntivo frouxo.



Legenda: Veias e artérias observadas em aumento de 100x.

Descrição:

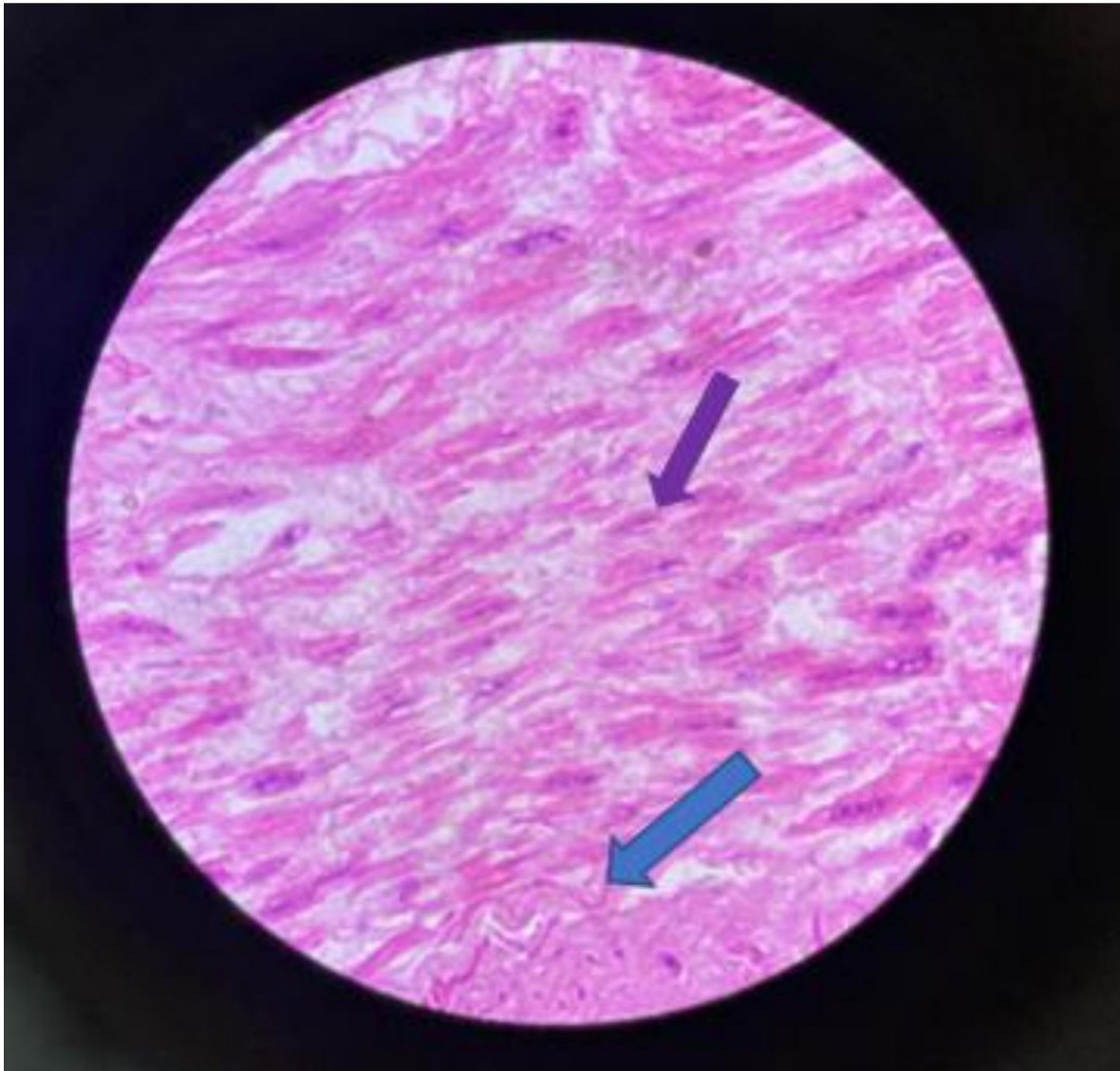
- ★ Túnica íntima constituída de tecido epitelial de revestimento simples pavimentoso.
- ← Túnica média constituída por lâminas elásticas e células musculares lisas.
- ↔ Túnica adventícia constituída de tecido conjuntivo propriamente dito denso não modelado.



Legenda: Veias e artérias observadas em grande aumento de 400x.

Descrição:

- ★ Túnica íntima constituída de tecido epitelial de revestimento simples pavimentoso.
- ← Túnica média constituída por lâminas elásticas e células musculares lisas.
- ↔ Túnica adventícia constituída de tecido conjuntivo propriamente dito denso não modelado.

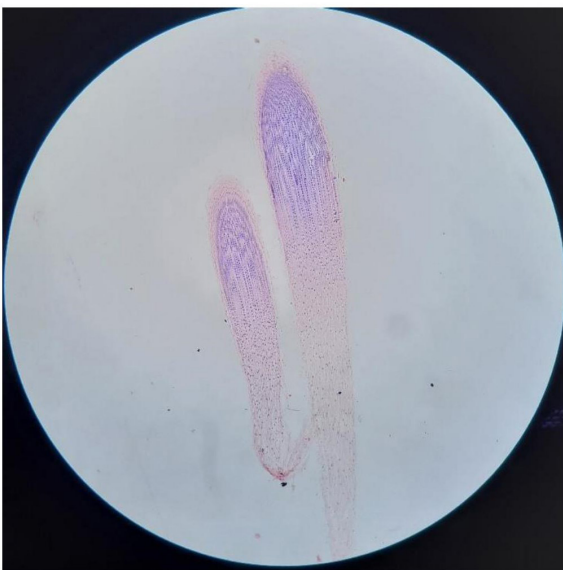

Legenda: Veias e artérias observadas em grande aumento (1.000x).

Descrição:

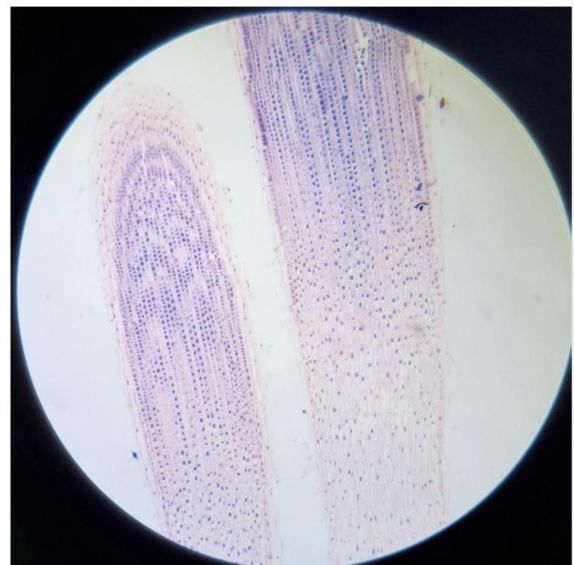- ← Túnica média constituída por lâminas elásticas.
- ← Células musculares lisas. Note o núcleo central e o aspecto alongado dos miócitos.

17. LÂMINA CONTENDO DIFERENTES FASES DA MITOSE OBSERVADAS NA RAIZ DE CEBOLA



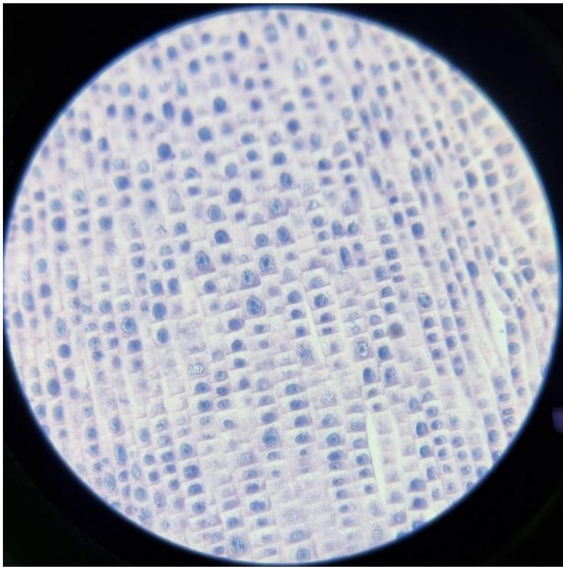
Legenda: Raiz de cebola em divisão. Aumento de 40x.

Descrição: Imagem panorâmica das células da raiz de cebola em processo de divisão por mitose.



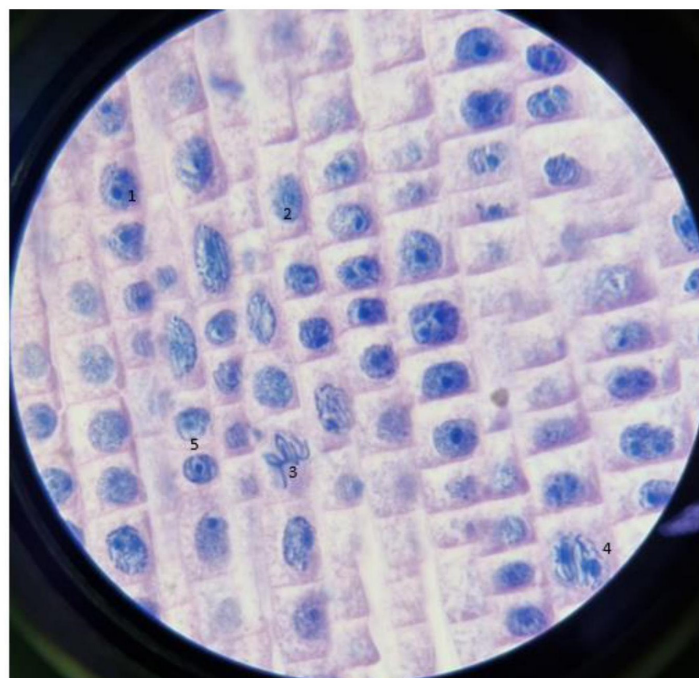
Legenda: Raiz de cebola em divisão. Aumento de 100x.

Descrição: Na imagem acima, começamos a visualizar as células da raiz de cebola, observando que os núcleos já aparecem mais corados (azul) e o citoplasma em tom rosado.



Legenda: Fases da mitose na raiz de cebola. Aumento de 400x.

Descrição: No aumento de 400 vezes, conseguimos diferenciar as células, observando diferenças entre elas, mas ainda não é possível notar e caracterizar as fases da mitose.



Legenda: Fases da mitose na raiz de cebola observadas em aumento de 1.000x.

O número 1 ilustra a fase da interfase, o 2 a prófase, o 3 a metáfase, o 4 a anáfase, o 5 a telófase e o 6 a formação de 2 núcleos após a divisão completa.

No aumento de 1000 vezes, conseguimos diferenciar as fases da mitose que estão acontecendo na raiz da cebola. A mitose é um processo de divisão celular no qual uma célula mãe dá origem a duas células filhas, com o mesmo número de cromossomos ($2n$). A mitose no organismo humano ocorre no desenvolvimento embrionário, crescimento, renovação celular e regeneração. No ciclo celular, temos a interfase (1), fase entre duas divisões, dividida em três etapas: G1, S e G2, em que ocorre a duplicação do DNA, período de intensa síntese proteica, para iniciar a divisão celular. Podemos observar na lâmina, na indicação 1, uma célula maior e mais escura. A mitose é dividida em: prófase, metáfase, anáfase e telófase.

Na indicação 2, podemos observar a prófase, na qual há o início da condensação cromossômica, o aumento do volume nuclear e quando o nucléolo começa a desaparecer. Na indicação 3, vemos a metáfase, com máxima condensação dos cromossomos em posição equatorial e presos à fibra do fuso. Na indicação 4, é possível observar a anáfase, na qual está ocorrendo a separação das cromátides-irmãs para polos opostos. E na indicação 5, podemos observar o final da telófase, em que as duas células filhas já estão separadas.

REFERÊNCIAS BIBLIOGRÁFICAS

ABRAHAMSOHN, Paulo. Histologia interativa. Histologia online. MOL – Microscopia on line. Versão 3.0 – módulo 16 ao 19. **ICB - USP**, sd. Disponível em: <https://mol.icb.usp.br/index.php/16-0-tubo-digestivo/>. Acesso em: 12 nov. 2022.

GARTNER, Leslie P.; HIATT, James L. **Tratado de histologia em cores**. 3. ed. Rio de Janeiro: Elsevier, 2007. 542 p.

JÚNIOR, Judson Fonseca Quintão et al. Morfologia e contratilidade em cardiomiócitos de ratos com baixo desempenho para o exercício físico. **Arquivos Brasileiros de Cardiologia** [online]. 2012, v. 98, n. 5, pp. 431-436. Disponível em: <https://doi.org/10.1590/S0066-782X2012005000036>. Acesso em: 12 nov. 2022.

JUNQUEIRA, Luiz Carlos U.; CARNEIRO, José. **Histologia Básica** - Texto e Atlas. Editora Guanabara Koogan: Grupo GEN, 2017. E-book. ISBN 9788527732178. Disponível em: <https://integrada.minhabiblioteca.com.br/#/books/9788527732178/>. Acesso em: 12 nov. 2022.

NOVENTA, Maria Antonia. Histologia do Sistema Nervoso – Células da Glia. **Histologia90**, 8 abr 2017. Disponível em: <http://blogma90.blogspot.com/2017/04/histologia-do-sistema-nervoso-celulas.html?m=1>. Acesso em: 12 nov. 2022.

PARCERIA do InCor e IF investiga funcionamento de célula muscular do coração. **USP**, 03 ago. 2015. Disponível em: <https://www5.usp.br/noticias/saude-2/parceria-do-incor-e-if-investiga-funcionamento-de-celula-muscular-do-coracao/>. Acesso em: 12 nov. 2022.

